

Федеральное государственное бюджетное учреждение  
«Национальный медицинский исследовательский центр онкологии  
имени Н.Н. Петрова»  
Министерства здравоохранения Российской Федерации  
(ФГБУ «НМИЦ онкологии им. Н.Н. Петрова» Минздрава России)  
*Отдел учебно-методической работы*

**Криворотько П.В., Мортада В.В., Песоцкий Р.С.,  
Имамурзаева Л.З., Рогачев М.В., Беляев А.М.**

**Показания для установки  
анатомического имплантата  
при эстетических и реконструктивных  
операциях на молочной железе**

*Учебное пособие*

Санкт-Петербург  
2025

УДК:618.19-089.843(07)  
ББК:57.15я7

Криворотько П.В., Мортада В.В., Песоцкий Р.С., Имамурзаева Л.З., Рогачев М.В., Беляев А.М. Показания для установки анатомического имплантата при эстетических и реконструктивных операциях на молочной железе. – Санкт-Петербург: ФГБУ «НМИЦ онкологии им. Н.Н. Петрова» Минздрава России, 2025. – 68 с.

ISBN 978-5-6051651-6-3

Рецензент: доктор медицинских наук, профессор А.Ф. Урманчеева, профессор кафедры онкологии федерального государственного бюджетного образовательного учреждения высшего образования «Северо-Западный государственный медицинский университет имени И.И. Мечникова» Министерства здравоохранения Российской Федерации, г. Санкт-Петербург.

В учебном пособии подробно освещены вопросы, касающиеся эстетических и реконструктивных операций на молочной железе, а также определены показания для применения анатомических имплантатов у пациентов с онкомаммологическими заболеваниями.

Учебное пособие предназначено для врачей-онкологов, для врачей, работающих с онкологическими больными, а также для обучающихся в системе высшего образования (аспирантура, ординатура, специалитет) и дополнительного профессионального образования (повышение квалификации и профессиональная переподготовка).

Утверждено  
в качестве учебного пособия  
Ученым советом ФГБУ «НМИЦ онкологии  
им. Н.Н. Петрова» Минздрава России  
протокол № 6 от 27 мая 2025 г.

ISBN 978-5-6051651-6-3

© Криворотько П.В. Коллектив авторов, 2025

## СОДЕРЖАНИЕ

Список сокращений	5
Введение	6
Глава 1. Типы имплантатов молочных желез	7
Глава 2. Показания для установки имплантатов	9
2.1. Показания для установки имплантатов в эстетической хирургии	9
2.2. Показания для установки имплантатов в реконструктивной хирургии	9
Глава 3. Обзор хирургических доступов	11
3.1. Хирургические доступы при эстетических операциях	11
3.2. Сравнение доступов для аугментации молочных желез и развивающихся осложнениях	13
3.3. Хирургические доступы при реконструктивных операциях	16
Глава 4. Методы установки имплантатов	18
4.1. Методы установки имплантатов в эстетической хирургии	18
4.2. Сравнение карманов для установки имплантатов в эстетической хирургии	19
4.3. Методы установки имплантатов в реконструктивной хирургии	21
4.4. Сравнение карманов для установки имплантатов в реконструктивной хирургии	22
4.5. Подкожная мастэктомия с одномоментной реконструкцией молочной железы при помощи имплантата и проведение лучевой терапии	26
Глава 5. Методика подбора имплантатов	29
5.1. Методика подбора имплантатов при эстетических операциях	29
5.1.1. Система подбора имплантатов доктора Denis Hammond «BodyLogic»	29
5.1.2. Система «TEPID» подбора имплантатов доктора J. Tebbetts	33

5.1.3. 3D-моделирование	38
5.1.4. Сайзеры	40
5.2. Методика подбора имплантатов при реконструктивных операциях	41
Глава 6. Показания для установки анатомического имплантата	43
6.1. Показания для установки анатомического имплантата при эстетических операциях	43
6.2. Показания для установки анатомического имплантата при реконструктивных операциях	46
Заключение	48
Контрольные вопросы	49
Тестовые задания	51
Список литературы	63

## Список сокращений

- ВАШ – визуально-аналоговая шкала
- ДИ – доверительный интервал
- ЛТ– лучевая терапия
- ОШ – отношение шансов
- РМЖ – рак молочной железы
- САК – сосково-ареолярный комплекс
- ADM – acellular dermal (ацеллюлярный дермальный матрикс)
- APSS – Anterior pull skin stretch (переднее растяжение кожи)
- BBW – Breast Base Width (ширина основания молочной железы)
- ВН – Breast Height (высота груди)
- BW – Base width (ширина основания)
- С-N – Clavicle to Nipple (расстояние от середины ключицы до соска)
- IFM – Inframammary Fold [субмаммарная (инфрамаммарная) складка]
- N:IMFMaxSt – Nipple-to-inframammary fold distance measured under maximal stretch (расстояние от соска до подгрудной складки при максимальном растяжении)
- N-IFM – Nipple to IFM (расстояние от соска до инфрамаммарной складки)
- PCSEF – Parenchyma to stretched envelope fill (заполнение паренхимы в растянутом кожном чехле)
- SN-N – Sternal Notch to Nipple (расстояние от яремной вырезки до соска)
- STPTIMF – soft-tissue pinch thickness at the inframammary fold [толщина защипа (зажима) мягких тканей в инфрамаммарной складке]
- STPTUP – soft-tissue pinch thickness of the upper pole [толщина защипа (зажима) мягких тканей верхнего полюса]

## Введение

Использование имплантатов молочных желез для реконструкции груди началось в начале 1960-х годов, когда Кронин и Героу разработали силиконовый протез для увеличения размера молочных желез. Вскоре после этого имплантаты начали использовать и для реконструкции груди после мастэктомии [14].

На сегодняшний день не имеется каких-либо доказательств в пользу существования связи между выполнением оперативных вмешательств с установкой имплантатов и риском возникновения рака молочной железы (РМЖ). В ходе масштабных исследований с достаточно большим периодом наблюдения (около 20 лет) не удалось продемонстрировать увеличение частоты первичного или рецидивирующего РМЖ в группе женщин, которым были выполнены оперативные вмешательства по установке имплантатов [32].

Однако есть крайне редкая опухоль – анапластическая крупноклеточная лимфома, которая может возникнуть после установки имплантатов молочных желез. Причина этого заболевания до конца неизвестна, но многие исследователи выдвигают предположение о том, что к нему приводит воспалительная реакция в капсуле, которая образуется вокруг имплантата. Этот вид лимфомы встречается только у пациентов с имплантатами, при этом, по разным оценкам, вероятность развития такой опухоли составляет 1 случай на 1000 – 3000000 имплантатов [17].

## Глава 1.

### Типы имплантатов молочных желез

Имплантаты различают по нескольким характеристикам:

1. Форма. Существуют анатомические (изготавливаются в форме капли: уплощенный верх плавно переходит в нижнюю объемную часть) и круглые имплантаты (имеют вид полусферы, благодаря чему не только формируют объем, но и эффект «пуш-ап»).

2. Размер.

3. Профиль (насколько имплантат выступает за плоскость грудной клетки). Различают низкий, средний, высокий и экстравысокий профили.

4. Текстура поверхности. Силиконовая оболочка может быть гладкой и текстурированной (шероховатой).

5. Тип наполнителя. Солевые имплантаты состоят из капсулы, в которую набирается физиологический раствор, что и придает объем имплантату. Силиконовые имплантаты более популярны: больше 80% операций проходит именно с этим типом.

Современные силиконовые имплантаты обладают уникальной характеристикой, известной как когезивность, что указывает на их вязкость. Первоначально имплантаты заполняли очень жидким силиконом, но со временем производители начали разрабатывать более вязкие гели, которые не растекались, а сохраняли форму единой массы. В этот период и появился термин «когезив», который стал использоваться для различения вязкости и плотности наполнителей. Каждая компания имеет свою собственную классификацию плотности имплантатов. Например, компания «Mentor», одна из крупнейших в мире производителей силиконовых эндопротезов, делит вязкость своих имплантатов на три группы:

- когезив I – самый мягкий гель, который используется для круглых эндопротезов с текстурированной или гладкой поверхностью, со средним или высоким профилем;
- когезив II – гель средней плотности, из которого изготавливают круглые имплантаты с текстурированной поверхностью;

- когезив III – гель с самой высокой вязкостью, который наполняет анатомические имплантаты для максимального сохранения формы.

Наиболее популярные изготовители грудных имплантатов: Mentor, Polytech, Silimed, Sebbin, Motiva, Arion.

## **Глава 2.**

### **Показания для установки имплантатов**

Рассмотрим показания для установки имплантатов.

#### **2.1. Показания для установки имплантатов в эстетической хирургии**

Основным показанием для установки имплантатов молочных желез с эстетической целью является желание пациентки.

Что можно исправить при помощи имплантатов при запросе пациентки:

1. Гипомастия.
2. Потеря объема и формы молочных желез, связанные с возрастом, периодом беременности и лактации.
3. Асимметрию молочных желез.
4. Недоразвитие одной молочной железы.
5. Незначительные деформации грудной клетки также можно нивелировать при помощи имплантатов.
6. Тубулярность груди.

#### **2.2. Показания для установки имплантатов в реконструктивной хирургии**

Показаниями для одномоментной реконструкции молочной железы имплантатом являются:

1. Стадия заболевания, которая позволяет выполнить подкожную мастэктомию.
2. Желание пациентки сохранить форму молочной железы.
3. Желание пациентки избежать разрезов и шрамов на других частях тела, возникающих при реконструкции молочной железы при помощи лоскутов.
4. Предпочтение более коротких по продолжительности операции и реабилитационного периода, чем при реконструкции лоскутом.

5. Отсутствие показаний для проведения послеоперационной лучевой терапии. Облучение часто приводит к тому, что кожа над имплантатом становится более плотной и жесткой, это может повысить риск осложнений, таких как инфекция вокруг имплантата, капсульная контрактура, выдавливание имплантата и асимметрия. В случае необходимости проведения лучевой терапии хирург может предложить двухэтапную реконструкцию молочной железы: первым этапом одновременно с мастэктомией установить тканевой экспандер, а после прохождения всех этапов лечения заменить экспандер на имплантат.

## Глава 3. Обзор хирургических доступов

### 3.1. Хирургические доступы при эстетических операциях

При выполнении операций, направленных на увеличение молочных желез могут использоваться следующие доступы: инфра-/субмаммарный, инфра-/периареолярный, трансаксиллярный и периумбиликальный (в данном пособии не рассматривается) (рис. 1).

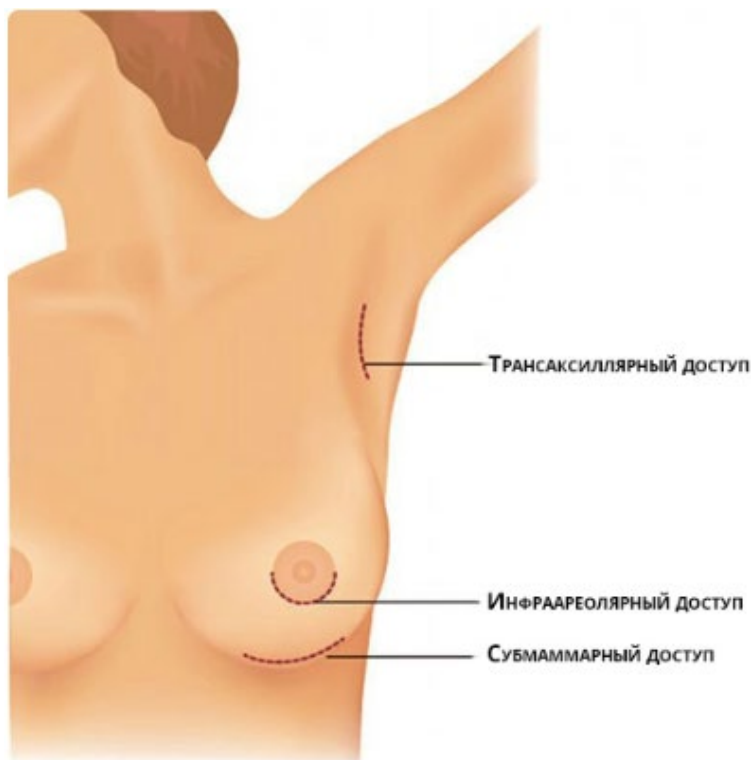


Рис. 1. Доступы для увеличения молочной железы при помощи имплантата [[https://300experts.ru/znaete\\_li\\_vi/kakie\\_vidi\\_dostupovispolzuyutsya\\_pri\\_uvelichenii\\_grudi/](https://300experts.ru/znaete_li_vi/kakie_vidi_dostupovispolzuyutsya_pri_uvelichenii_grudi/)].

У каждого подхода есть свои преимущества и недостатки.

Субмаммарный доступ обеспечивает наибольший контроль операционного поля, позволяет достичь устойчивого гемостаза, а диссекция тканей проходит под контролем зрения хирурга. Выбирая этот доступ, хирург может сформировать новое местоположение инфрамаммарной складки путем подшивания глубоких слоев фасции (фасции Скарпа) к грудной клетке. Также, используя субмаммарный доступ, хирург не ограничен объемом устанавливаемого имплантата, при выборе имплантата объемом до 300 мл – длина разреза составляет 4,5 см, при большем объеме эндопротеза – длина разреза должна начинаться от 5,0 см. Данный доступ пользуется большой популярностью у хирургов.

Периареолярный разрез обеспечивает хороший доступ [при достаточном диаметре ареолы (больше 3,0 см)] и маскировку рубца, однако при выборе данного доступа увеличивается риск контаминации имплантата (из-за пересечения паренхиматозных протоков, часто колонизированных *Staphylococcus epidermidis*) и, как следствие, чаще происходит капсулярная контрактура [39]. Кроме того, этот разрез не подходит для пациентов, склонных к гипертрофическому рубцеванию. Основные показания для периареолярного доступа: необходимость циркумареолярной мастопексии при аугментации, тубулярная деформация молочной железы, у пациенток с малым объемом молочных желез с небольшой или отсутствующей подгрудной складкой.

Трансаксиллярный подход не приводит к образованию рубца на груди; однако удаленное место доступа затрудняет контроль операционного поля. Формирование кармана для имплантата через трансаксиллярный доступ должно проводиться при помощи эндоскопа, что требует определённых навыков хирурга. Кроме того, размещение более крупных имплантатов через трансаксиллярный доступ может быть невозможным из-за ограниченного размера разреза. Также этот доступ сложен для ревизии послеоперационной раны при развившемся

кровотечении в послеоперационном периоде.

### **3.2. Сравнение доступов для аугментации молочных желез и развивающихся осложнениях**

Исторически наиболее распространёнными стали инфрамаммарные доступы, поскольку они считались наиболее простыми с точки зрения хирургии [41].

Появление периареолярных и трансаксиллярных разрезов в 1970-х годах предоставило хирургам возможность выбора с учетом дополнительных факторов, к которым относились анатомические особенности пациента, размер имплантата, предпочтения пациента [22].

С тех пор было проведено несколько исследований, которые определяли зависимость сохранения чувствительности сосково-ареолярного комплекса (САК) от места разреза [13]. Ранние отчеты продемонстрировали более высокие показатели нарушения чувствительности САК у пациенток, перенесших аугментацию молочных желез из периареолярного доступа, но более поздние исследования с использованием объективных показателей продемонстрировали, что такой связи не выявлено [28].

Исследование Т.С. Wiener 2008 года изучало связь развития капсулярной контрактуры в зависимости от выбора доступа (периареолярный и инфрамаммарный) [49]. Результаты показали статистически значимое повышение риска капсулярной контрактуры у пациенток, перенесших увеличение груди с помощью периареолярного разреза по сравнению с инфрамаммарным разрезом. Недостатками проведенного исследования стала разнородность сравниваемых групп, поскольку в исследование также включались пациентки, прошедшие аугментацию с одномоментной мастопексией, а также пациентки со вторичной аугментацией груди (замена имплантата, капсулотомия, капсулэктомия и смена грудного кармана). В исследовании описывался опыт лишь одного хирурга, а периоды наблюдения были слишком короткие. В анализ не был включен трансаксиллярный разрез и не описывались другие осложнения (риплинг имплантата, образование гематомы, разрыв

имплантата, послеоперационная инфекция).

В 2009 г. был проведен опрос среди американских пластических хирургов для оценки текущей практики в увеличении груди [35]. Отвечая на вопрос о выборе большинство хирургов (64 %) предпочли инфрамаммарный доступ, в то время как перiareолярный и трансаксиллярный разрезы использовали 25 и 8,7 % соответственно. Основным фактором, определяющим выбор разреза, по мнению 56 % опрошенных, было предпочтение хирурга для достижения наилучшего эстетического результата, в то время как 32 % сообщили, что предпочтения пациента диктовали подход к разрезу. Еще 8 % заявили, что птоз определяет место разреза, а затем качество и цвет кожи. Ни один хирург не сообщил о риске послеоперационных осложнений или последующей повторной операции как о факторах, влияющих на принятие решения в предоперационном периоде.

В ретроспективном исследовании Stutman et al., проведенном в 2011 году, сравнивалось развитие осложнений при первичной аугментации в зависимости от выбранного доступа [44].

Согласно методике подбора имплантатов доктора J.B. Tebbetts инфрамаммарные разрезы были доступом выбора у пациенток с птозом груди, железистым псевдоптозом, небольшим диаметром сосково-ареолярного комплекса или по желанию пациентки [45]. Перiareолярные разрезы рассматривались для пациенток с диаметром САК более 3 см, с тубулярной грудью и с предпочтением этого разреза пациенткой. Трансаксиллярные разрезы были доступом выбора у пациенток со значительной гипомастией, минимальным птозом, минимально выраженной инфрамаммарной складкой и небольшим САК, а также у пациенток, выступающих против видимых рубцов на груди или соске.

Все имплантаты были изготовлены фирмой Mentor, они были разные по объему, форме и покрытию.

Осложнения включали капсулярную контрактуру (III и IV степени по Бейкеру), видимый или пальпируемый риплинг имплантата, развившуюся гематому, клинические признаки разрыва имплантата и инфекцию, определенную клинически, потребовавшую назначение антибиотиков.

Расположение разреза было инфрамаммарным у 70,8 % (n = 438), трансаксиллярным у 19,7 % (n = 122) и периареолярным у 9,5 % (n = 59) пациенток в исследовании. Далее группы были стратифицированы по расположению имплантата (подмышечно у 57,5 % (n = 356) пациентов или субгландулярно у 47,2 % (n = 261).

Средняя продолжительность наблюдения для всех пациентов исследования составила 2,4 года (28,8 месяца).

Согласно представленным результатам, общие показатели повторных операций при субмаммарном, трансаксиллярном и периареолярном доступах составили 24,2 %, 11,9 % и 13,1 % соответственно. Была выявлена статистически значимая связь между общим количеством повторных операций и местом разреза (p = 0,0054) (рис. 2), пациентки с субмаммарным доступом при первичной аугментации имели самый высокий показатель общих повторных операций. Наиболее распространенным осложнением для субмаммарного и периареолярного доступа была капсулярная контрактура, 8,9 и 5,1 % соответственно. Наиболее распространенным осложнением в группе трансаксиллярного доступа стал риплинг имплантата (8,2 %).

**Table 5** Complications per incision location

	IMF (n = 438)		PA (n = 59)		TA (n = 122)		Total number (n = 619)		$\chi^2$ p value
	Number	%	Number	%	Number	%	Number	%	
Total reoperation	106	24.2	7	11.9	16	13.1	129	20.8	<b>0.00537</b>
Capsular contracture	39	8.9	3	5.1	5	4.1	47	7.6	0.1513
Rippling	39 <sup>a</sup>	8.9	1	1.7	10	8.2	50	8.1	0.1596
Hematoma	7	1.6	2	3.4	1	0.8	10	1.6	<sup>a</sup>
Rupture	10	2.28	0	0	0	0	10	1.6	<sup>a</sup>
Infection	4	0.9	0	0	2	1.6	6	0.97	<sup>a</sup>

<sup>a</sup> Not eligible for  $\chi^2$  statistical analysis due to inadequate power (small number of patients). Bold number meets statistical significance

Рис. 2. Таблица из оригинальной статьи R.L. Stutman et al. (2012) [44].

Статистически значимых различий по частоте возникновения осложнений в зависимости от выбора доступа в статье не получено. Общая тенденция к увеличению частоты капсулярной контрактуры наблюдалась в группе пациенток с инфрамаммарным доступом, но она не была признана статистически значимой.

В итоге авторы пришли к выводу, что место доступа для первичного увеличения молочных желез при помощи имплантатов должно основываться на предпочтениях пациента, его анатомических особенностях и навыков хирурга без опасений о том, что местоположение разреза повлияет на показатели послеоперационных осложнений.

### **3.3. Хирургические доступы при реконструктивных операциях**

Главным правилом при подкожной мастэктомии является сохранение принципов онкологической безопасности. Ткань железы должна быть удалена. Обязателен гистологический контроль состояния протоков железы, пересеченных за соском. Обнаружение элементов опухоли в этой зоне является показанием к удалению сосково-ареолярного комплекса [1].

А.М. Munhoz et al. в статье 2014 года представили обзор доступов для выполнения подкожных мастэктомий и провели сравнительный анализ [30]. Результаты статьи были представлены в обзоре литературы Е.П. Кашириной и др. [24].

Автор выделяет следующие типы разрезов.

1. Радиальный разрез – наиболее частый разрез при САК-сберегающей мастэктомии, используется в 46 % случаев. Согласно исследованию, это оптимальный доступ к подмышечной области и сосудам для наложения анастомоза при дальнейшем реконструктивном вмешательстве. Однако ряд исследователей выступает против данного доступа по эстетическим показаниям, поскольку рубец виден в косой и боковой проекциях.

2. Периареолярный разрез используется в 27 % случаев. Основное его преимущество заключается в том, что послеоперационный рубец максимально скрыт, вследствие этого пациентки имеют более высокую оценку по степени удовлетворенности результатом. Данный разрез применяется у пациенток с небольшим диаметром ареол и небольшим объемом молочной железы. У пациенток с большим объемом молочных желез, большим диаметром ареол и отсутствием птоза

возможно выполнение полукружного разреза. Несмотря на очевидное эстетическое преимущество периареолярного доступа отмечается высокий показатель осложнений.

3. Третий по частоте использования – субмаммарный доступ. Эстетическое преимущество – сокрытие рубца в естественной складке, а также снижение риска послеоперационного нарушения кровообращения САК. Недостаток данного доступа: отсутствие адекватной визуализации хирургической области, технические трудности в выполнении вмешательства. Наиболее оптимальный разрез должен составлять не менее 10 см.

4. Четвертый разрез осуществляется по типу масторедукции, используется в 4 и 35 % случаев. Основное преимущество – это адекватный хирургический доступ, возможность коррекции птозированной груди. Недостатком является возможная ишемия кожных лоскутов и ишемия в области наложения швов.

## Глава 4. Методы установки имплантатов

### 4.1. Методы установки имплантатов в эстетической хирургии

Различают несколько видов карманов для имплантатов (рис. 3).

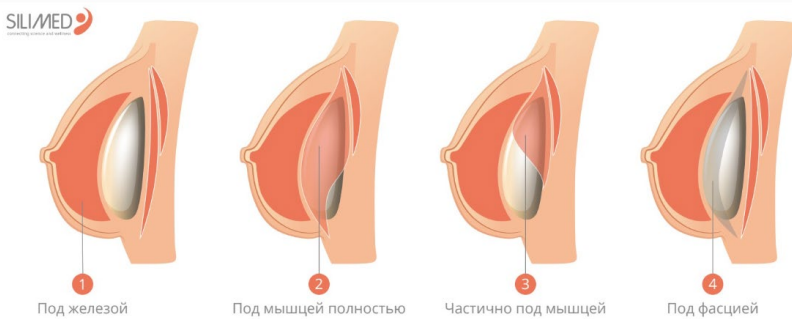


Рис. 3. Пространства для установки имплантата [[https://innfort.-com/patients/uvеличение\\_grudi/ustanovka\\_pod\\_zhelezu/](https://innfort.-com/patients/uvеличение_grudi/ustanovka_pod_zhelezu/)].

1. Под молочную железу или субгландулярный способ. Такой метод предполагает размещение имплантата под молочной железой над большой грудной мышцей. Над имплантатом будут размещаться железистые ткани, подкожно-жировая клетчатка и кожа. Для формирования имплантационного кармана хирург отделяет железистые ткани от соединительных, относящихся к фасции большой грудной мышцы.

2. Под фасцию. Субфасциальная методика предполагает установку эндопротеза под фасцией, которая является покрывающей мышцу структурой из соединительных тканей. Фасция при проведении операции отделяется врачом от мышечных тканей.

3. Под мышцу. Субмускулярное положение имплантата требует отслаивания мышцы от грудной клетки для формирования имплантационного кармана. Мышечные ткани в зонах прикрепления к рёб-

рам частично отделяются. Такая методика более травматична, восстановительный период сложнее и продолжительнее, болевые ощущения выражены сильнее.

4. Комбинированный способ (установка в двух плоскостях). Это методика, при которой эндопротез располагается частично под грудной мышцей, а частично под молочной железой. В частности, метод рекомендован при незначительном птозе – провисании женской груди.

#### **4.2. Сравнение карманов для установки имплантатов в эстетической хирургии**

В настоящий момент больших исследований, сравнивающих все 4 способа установки имплантата и вероятность развития осложнений нет и выбор кармана для установки эндопротеза остается предметом споров среди пластических хирургов. Плюсы и минусы есть у каждого типа кармана, и выбор места размещения имплантата должен происходить врачом и пациентом.

Преимуществами субгландулярного кармана являются:

- Меньшее время послеоперационной реабилитации пациента.
- Более легкие повторные операции или ревизии.
- Лучший вариант для спортивных и мускулистых женщин.

К недостаткам данного метода относят:

- Выраженный риплинг имплантата.
- Более высокий риск капсулярной контрактуры.
- Более сложная визуализация молочной железы во время маммографии.

Преимущества установки имплантата в двух плоскостях (верхняя часть имплантата под мышцей, нижняя под железой):

- Более естественный вид, подмышечное размещение обеспечивает лучшую маскировку имплантата.

- Низкий риск капсулярной контрактуры.
- Меньше помех для визуализации во время маммографии.

Недостатки при выборе двухплоскостного кармана:

- Больше времени на реабилитацию из-за более травмирующей

операции.

- Сложные ревизионные операции.
- Анимационная деформация. В редких, но возможных ситуациях пациент может напрягать большую грудную мышцу, заставляя имплантат перемещаться вверх к подмышечной впадине. Это происходит в основном во время упражнений и увеличивает риск разрыва имплантата.

В 2021 году выпустили метаанализ, посвященный сравнению развития осложнений при выборе субмаммарного или субглангулярного расположения имплантата [26]. Исследования, включенные в метаанализ, при расположении имплантата субглангулярно и субфасциально объединены в одну группу – препекторальное расположение имплантата. Данные, предоставленные в метаанализе, определили, что показатели капсулярной контрактуры выше в препекторальной группе по сравнению с субпекторальной группой (1,7 % в субпекторальной группе против 9,6 % в препекторальной группе; ОШ 0,26; 95 % ДИ 0,13-0,55,  $p < 0,00001$ ). Субпекторальный карман для расположения имплантата может уменьшить контакт с железистыми тканями, что в свою очередь снижает риск капсулярной контрактуры [15].

Согласно результатам метаанализа, более частая ротация имплантата в субпекторальной группе по сравнению с препекторальной группой (4,5 % в субпекторальной группе против 0,6 % в препекторальной группе; ОШ 4,90; 95 % ДИ 1,43-16,77,  $p = 0,01$ ). Данное осложнение обусловлено сокращением большой грудной мышцы [42]. Развитие гематом было значительно выше в препекторальной группе, чем в субпекторальной (0,9 % в субпекторальной группе против 2,9 % в препекторальной группе; ОШ 0,35; 95 % ДИ 0,13-0,89,  $p = 0,03$ ). Однако для подтверждения этого результата необходимо провести дополнительные исследования, поскольку в этот анализ было включено только три исследования.

Анимационная деформация наблюдалась только в субпекторальной группе (3,8 % в субпекторальной группе против 0 % в препекторальной группе; ОШ 14,47; 95 % ДИ 1,70-123,07,  $p = 0,01$ ). Этот вид осложнений также вызван сокращением большой грудной мышцы

[42].

Статистической разницы не было по возникновению сером (0,08 % в субпекторальной группе против 0,2 % в препекторальной группе; ОШ 1,06; 95% ДИ 0,22-5,06,  $p = 0,94$ ), риплингу имплантатов группами (6,8 % в субпекторальной группе против 3,5 % в препекторальной группе; ОШ 1,39; 95 % ДИ 0,76-2,52,  $p = 0,28$ ), инфекционным осложнениям (0,9 % в субпекторальной группе против 0,6 % в препекторальной группе; OR 1,21; 95 % CI 0,46-3,16,  $p = 0,70$ ), разрыву имплантатов (1,8 % в субпекторальной группе против 1,0 % в препекторальной группе; ОШ 1,67; 95 % ДИ 0,61-4,55,  $p = 0,32$ ).

Для формирования выводов и подтверждения результатов проведенного метаанализа необходимы дальнейшие исследования со сравнением подмышечного, двухплоскостного, субфасциального и субглангулярного карманов.

#### **4.3. Методы установки имплантатов в реконструктивной хирургии**

В данном пособии мы рассматриваем только подкожную мастэктомию с одномоментной реконструкцией имплантатом.

В зависимости от расположения эндопротеза относительно большой грудной мышцы различают:

1. Субпекторальное/подмышечное размещение: способ установки имплантата, когда он полностью покрыт большой грудной мышцей.

Преимущества расположения эндопротеза под мышцей:

- низкий риск капсулярной контрактуры,
- более надежная защита кожи на этапе заживления,
- сглаженность контуров имплантата благодаря мышце.

Недостатки данного типа размещения:

- выраженная боль в послеоперационном периоде из-за травмирования мышечной ткани,
- высокий риск «анимационной деформации».

2. Препекторальное/надмышечное/подкожное размещение имплантата означает, что грудной имплантат помещается непосредственно под кожу, поверх грудной мышцы. Использование данного способа возможно только при достаточном слое подкожно-жировой клетчатки.

Преимущества:

- низкий риск анимационной деформации,
- короткий период реабилитации.

Недостатки:

- контурирование имплантата при недостаточной толщине подкожно-жировой клетчатки,
- более высокий риск развития инфекции вокруг имплантата по сравнению с размещением под мышцей,
- большой риск смещения имплантата.

3. Комбинированный тип установки – способ размещения имплантата, при котором он расположен частично под мышцей (верхняя часть), частично под кожей (нижняя часть). При недостаточной толщине подкожно-жировой клетчатки хирург может использовать бесклеточный дермальный матрикс (сетку из коллагена и эластина, которая располагается между кожей и поверхностью имплантата), либо различного происхождения сетчатые протезы (например, титанизированные).

#### **4.4. Сравнение карманов для установки имплантатов в реконструктивной хирургии**

Выбор между суб- и препекторальным карманом для установки имплантата при реконструкции молочной железы остается темой продолжающихся дебатов среди хирургов. Субпекторальное размещение имплантата при реконструкции молочной железы пользуется популярностью благодаря лучшей васкуляризации покровных имплантат-тканей.

Несмотря на это, растет число хирургов, отдающих предпочтение

препекторальной установке имплантата для исключения анимационной деформации, уменьшения болевого синдрома в послеоперационном периоде, более быстрой реабилитацией пациентов [40].

Однако долгосрочные результаты препекторальной установки и частота осложнений по сравнению с субпекторальным карманом еще не полностью изучены.

В 2024 г. Y. Wu et al. провели метаанализ, целью которого стала оценка осложнений, связанных с препекторальной реконструкцией молочной железы, по сравнению с субпекторальной реконструкцией молочной железы у пациенток с диагнозом рак молочной железы [50].

По результатам проведенного метаанализа представлены следующие данные:

Послеоперационная гематома. Статистической разницы в группе пре- и субпекторальной установки имплантатов не получено (OR = 0,84, 95 % CI: 0,62-1,14, P = 0,27, I<sup>2</sup>=4%).

Послеоперационная серома. Препекторальная группа показала большую частоту возникновения серомы по сравнению с субпекторальной (OR = 1,55, 95 % CI: 1,02-2,35, P=0,04, I<sup>2</sup>=70 %).

Инфекция послеоперационной области. Объединенный анализ не выявил значительной разницы между пре- и субпекторальным расположением имплантата и SBR (OR = 1,03, 95 % CI: 0,85-1,26, P = 0,73, I<sup>2</sup> = 13 %).

Капсулярная контрактура. В представленном метаанализе статистически значимой разницы в развитии капсулярной контрактуры между пре- и субпекторальной установкой имплантата не выявлено. (OR = 1,11, 95 % CI: 0,65-1,92, P=0,70, I<sup>2</sup>=74 %).

Риплинг. Объединенный анализ показал значительно более высокую частоту волнистости в группе препекторальной установки по сравнению с группой субпекторальной установки (OR = 2,39, 95 % CI: 1,53-3,72, P = 0,0001, I<sup>2</sup> = 10 %).

Анимационная деформация. По результатам метаанализа возникновение анимационной деформации ниже в препекторальной группе по сравнению с субпекторальной группой (OR = 0,37, 95 % CI: 0,19-0,70, P=0,003, I<sup>2</sup>=12 %).

В итоге авторы сделали вывод, что пре- и субпекторальная установка имплантатов имеют схожие профили безопасности с сопоставимыми показателями частоты общих осложнений. При препекторальной установке чаще встречается риплинг и серома, тогда как при субпекторальном кармане выше частота возникновения анимационной деформации.

Для коррекции анимационной деформации D.C. Hammond предложил выполнение повторного хирургического вмешательства в объеме: замена имплантата на имплантат со сменой кармана (с субпекторального на препекторальный). Был проведен ретроспективный обзор 19 пациентов, подвергавшихся смене кармана. У всех 19 пациентов наблюдалось полное разрешение анимационной деформации [19].

В 2023 году A. Cogliandro et al. провели одноцентровое поперечное исследование по оценке качества жизни, согласно опроснику BREAST-Q сравнивающего препекторальную и субпекторальную технику [12]. В исследование были включены 81 пациент, которые в основном разделены на две группы в зависимости от выбранного способа установки имплантатов: у 52 пациентов был выбран субпекторальный карман при реконструкции молочной железы, и 29 пациентам имплантат был установлен. Для оценки качества жизни пациентам были разосланы электронные опросники BREAST-Q.

Авторы предоставили следующие результаты: более высокие баллы по опроснику BREAST-Q были зарегистрированы у пациенток, перенесших мастэктомию и реконструкцию груди с использованием препекторального кармана: психосоциальное благополучие ( $P < 0,0085$ ), сексуальное благополучие ( $P < 0,0120$ ), физическое благополучие: лимфедема ( $P < 0,0001$ ) и удовлетворенность полученным результатом ( $P < 0,0045$ ). Также статистически значимые различия между двумя группами в отношении послеоперационных осложнений ( $p < 0,0465$ ) и необходимости повторной операции ( $p < 0,0275$ ).

В 2022 году в ретроспективном анализе Francesco Klinger et al. сравнили реконструкцию молочной железы с установкой имплантата в пре- и субпекторальный карман с использованием ацеллюлярного

дермального матрикса (ADM) и без него и развитие послеоперационных осложнений [25].

К осложнениям были отнесены: инфекция, серома, гематома, расхождение краев раны и капсулярная контрактура. Эстетические результаты были оценены по следующим характеристикам: контурирование имплантата, риплинг, ротация имплантата, ретракция рубца. Боль была оценена по визуально-аналоговой шкале (ВАШ).

Все пациенты были разделены на три группы: 1 – одноэтапная реконструкция при использовании субмускулярного кармана для имплантата (n=43), 2 – препекторальная установка имплантата без использования ADM (n=13), 3 – препекторальная установка с использованием ADM (n=11).

Согласно результатам исследования отмечено, что вероятность возникновения хирургических осложнений достоверно снижается при использовании препекторального кармана с ADM по сравнению с субпекторальным карманом ( $p=0,028$ ). Напротив, авторы не получили статистически значимых различий между субпекторальным карманом и препекторальной установкой имплантата без использования ADM ( $p=0,144$ ) а также между препекторальной установкой без ADM и с ADM ( $p=0,176$ ).

С точки зрения эстетических результатов авторы получили следующие итоги: субмаммарный карман и препекторальная установка имплантата без ADM ( $p=0,266$ ) не представляют статистически значимых различий, в то время как препекторальный карман с ADM приводит к более редкому контурированию имплантата как по сравнению с препекторальной установкой имплантата без ADM ( $p=0,013$ ), так и с субмускулярной установкой имплантата ( $p=0,029$ ).

Подробное описание собственного опыта реконструкции молочных желез и титанизированного сетчатого имплантата TiLoop Bra в НМИЦ онкологии им. Н.Н. Петрова было представлено в пособии 2021 г. [2].

#### **4.5. Подкожная мастэктомия с одномоментной реконструкцией молочной железы при помощи имплантата и проведение лучевой терапии**

Даже несмотря на удаление всей ткани молочной железы некоторые пациенты нуждаются в проведении лучевой терапии (ЛТ) в адъювантном режиме с целью улучшения локорегионарного контроля и снижения смертности от рака молочной железы [34, 48].

Показания к проведению лучевой терапии всегда определяет врач-радиолог.

Известно, что лучевая терапия может ухудшить эстетический результат реконструктивной хирургии с использованием аллогенных эндопротезов (экспандеров/имплантатов) или аутологичной ткани [51].

В 2023 году коллектив авторов из НМИЦ онкологии им. Н.Н. Петрова опубликовал данные ретроспективного анализа результатов реконструктивно-пластических вмешательств на молочной железе после ее удаления и проведенной ЛТ в адъювантном режиме. Согласно предоставленным данным частота развития капсулярной контрактуры III-IV степени существенно возрастает после облучения пациенток с установленным постоянным имплантатом. В группе без облучения частота составила 5 %, с ЛТ – 16,1 % ( $p < 0,005$ ) [11].

В последние годы для снижения нежелательных эстетических последствий адъювантной лучевой терапии после реконструктивно-пластических операций предлагаются новые принципы планирования необходимых объемов облучения [23].

В настоящее время происходят существенные изменения в стандартах лучевого лечения больных РМЖ, в частности, на смену режимам «классического фракционирования дозы» (облучение с разовой дозой 2 Гр до 46-50 Гр) приходят режимы умеренного и ультрагипофракционирования с разовой дозой от 2,66 до 5,2 Гр [47].

В литературе имеются указания на то, что данные режимы подведения дозы могут ассоциироваться с увеличением частоты возникновения постлучевых фиброзов, отеков и индурации молочной железы [9].

В 2024 году тот же коллектив авторов из НМИЦ онкологии им. Н.Н. Петрова представил свои результаты проведенного ретроспективного исследования по оценке частоты осложнений после реконструктивно-пластических операций на молочной железе после ее удаления и послеоперационной лучевой терапии в режиме классического фракционирования дозы или при использовании режимов умеренного гипофракционирования [10].

Проведенный сравнительный ретроспективный анализ показал, что использование режимов умеренного гипофракционирования дозы, по сравнению с режимом классического фракционирования, при послеоперационном облучении больных, которым выполнялись реконструктивно-пластические операции, не оказывает достоверного негативного влияния на частоту возникновения ранних и поздних осложнений ( $p=0,19$ ).

В частности, согласно полученным нами данным проведение лучевой терапии в режиме умеренного гипофракционирования после одномоментной реконструкции имплантатом не увеличивает частоту капсулярных контрактур (27,2 %) в сравнении с режимом классического фракционирования дозы (28,6 %).

Недостатком данного исследования, по заявлению самих авторов, является непродолжительный период наблюдения за группой пациентов, получивших режим гипофракционирования ЛТ. Поскольку известно, что капсулярная контрактура – это позднее осложнение, которое развивается в течение многих лет после завершения лечения, и что вероятность возникновения капсулярной контрактуры увеличивается при увеличении сроков наблюдения.

В метаанализе D.A. Ricci et al., включающем 20 исследований (2347 женщин), реконструктивные неудачи определялись у 413 (17,6 %) из 2347 прооперированных женщин, а капсулярные контрактуры III или IV степени по Бейкеру развивались достоверно чаще при облучении после реконструкций с одномоментной установкой имплантата (49,4 %), чем при одномоментной двухэтапной реконструкции с экспандером (24,5 %) [36].

Таким образом, одномоментная реконструкция молочной железы после ее удаления возможна даже при наличии показаний проведения лучевой терапии в послеоперационном периоде. Основным правилом для врача является информирование пациента до операции о возможных осложнениях [33].

На сегодняшний день оптимальный объем хирургического вмешательства (реконструкция при помощи экспандера/имплантата) и сроки реконструкции груди по отношению к лучевой терапии все еще остаются спорными и не до конца установлены.

## **Глава 5.** **Методика подбора имплантатов**

### **5.1. Методика подбора имплантатов при эстетических операциях**

Учитывая популярность увеличения молочных желез, в современном мире существует большое количество авторских методик подбора имплантатов. В нашем методическом пособии мы представим самые популярные.

#### **5.1.1. Система подбора имплантатов доктора Denis Hammond «BodyLogic»**

Система учитывает пожелания и исходные данные пациентки: диаметр основания, проекцию и объем молочных желез [18]. Преимуществом данной системы является четкий алгоритм и заполнение стандартизированной формы для каждого пациента (рис. 4).

В графе «Ожидаемый результат» отображены 4 типа профилей. Пациенту подробно разъясняются их особенности, и сама пациентка выбирает желаемый вид молочной железы:

- ТИП 1. Пациентка хочет незначительно увеличить грудь естественной (каплевидной) формы с небольшой полнотой верхнего склона и настаивает на консервативном увеличении. Выбор хирурга – низкопрофильные имплантаты.

- ТИП 2. Есть желание максимально увеличить объем, сохранив естественные очертания. Хирург использует круглые имплантаты среднего профиля или анатомические среднего/высокого профиля.

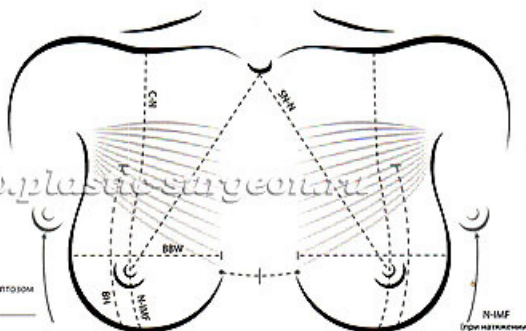
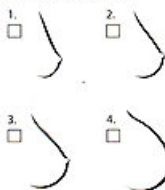
- ТИП 3. Требуется большое увеличение с допустимостью немного неестественного вида с хорошо наполненным, округленным верхним полюсом железы. Хороший вариант: круглые имплантаты выше среднего профиля (средний «плюс») или анатомические сверхвысокого профиля.



Ф.И.О.: \_\_\_\_\_

Возраст: \_\_\_\_\_ Вес: \_\_\_\_\_ Рост: \_\_\_\_\_ Размер лифа до операции: \_\_\_\_\_

Ожидаемый результат:



Кожный карман:

Правый:  Углубленный  Средний  Дробный  С птозом

Левый:  Углубленный  Средний  Дробный  С птозом

**Замеры пациентки:**

	Правая	Левая	Правая	Левая
Расстояние от ребристой ямки до соска (SN-N):	_____	_____	Расстояние от соска до субмаммарной складки (N-IMF):	_____
Расстояние от середины ключицы до соска (C-N):	_____	_____	Расстояние от соска до субмаммарной складки (при натяжении):	_____
Ширина основания груди (BBW):	_____	_____	Толщина складки верхнего пояса:	_____
Высота груди (BH):	_____	_____	Диаметр ареолы: $\frac{\text{_____}}{\text{верт.}}$ $\times$ $\frac{\text{_____}}{\text{гориз.}}$	_____
Толщина складки медиального пояса:	_____	_____		
Толщина складки латерального пояса:	_____	_____		

**Наблюдения:**

Форма груди:   Табулярная   Круглая   Коническая   Широкая   Узкая   Другое \_\_\_\_\_

Исследование груди: \_\_\_\_\_

Объем груди: Правая: \_\_\_\_\_ Левая: \_\_\_\_\_ Разница: \_\_\_\_\_

Асимметрия: Грудная клетка: \_\_\_\_\_ Грудь: \_\_\_\_\_

Уровень соска: \_\_\_\_\_ Субмаммарная складка: \_\_\_\_\_

**Планирование операции:**

Вид операции:  Аугментация  Ревизия  Реконструкция

Дата: \_\_\_\_\_ Локализация: \_\_\_\_\_ Субмаммарная складка:  Подъем  Не изменена  Понижение

Предпочтительный размер: Объем: \_\_\_\_\_ Профиль: \_\_\_\_\_ Ширина основания груди: \_\_\_\_\_ изменение калипером

Доступ:  Субмаммарный  Перiareолярный  Подмышечный  Другое \_\_\_\_\_

Расположение имплантата:  Субекторально  Субгладулярно  Субфасциально Основание имплантата: \_\_\_\_\_

\*Ширина основания груди = 1/2 толщины складки медиального пояса + 1/2 толщины складки латерального пояса

Рис. 4. Система «BodyLogic» [https://omorfia.ru/users/246/blog/2002].

- ТИП 4. Необходимо максимальное увеличение с допустимостью абсолютно ненатурального вида. Доктор устанавливает круглые имплантаты высокого или сверхвысокого профиля.

В графе «Кожный карман» хирург оценивает тургор тканей. Это дает понимание реальной возможности заполнения этого «кармана».

- УПРУГИЙ – небольшое пространство для протезирования. Лучше устанавливать низкий или средний профиль.

- УМЕРЕННЫЙ (СРЕДНИЙ) – кожный карман немного ослаблен. Возможна установка среднего или выше среднего профиля.

- ДРЯБЛЫЙ (СВОБОДНЫЙ) – говорит о заметной потере эластичности и кожном избытке. Показана операция с установкой имплантатов высокого профиля.

Следующим этапом идут замеры пациентки измерительной лентой и кронциркулем для измерения толщины кожно-жировой складки.

1. Расстояние от яремной вырезки до соска (Sternal Notch to Nipple – SN-N). Эта длина необходима для контроля симметричности положения соска.

2. Расстояние от середины ключицы до соска (Clavicle to Nipple – C-N).

3. Ширина основания молочной железы (Breast Base Width – BBW) – расстояние от медиальной и латеральной границы пятна молочной железы.

4. Высота груди (Breast Height – BH) – расстояние от субмаммарной складки до верхней границы молочных желез. Имеет значение в выборе высоты анатомических имплантатов.

5. Медиальный зажим (зажим) – (Medial Pinch) – определяется захватом (защипом) кожи с подкожно-жировой клетчаткой в нижне-внутреннем квадранте молочной железы. Данный замер осуществляется кронциркулем.

6. Латеральный зажим (Lateral Pinch) – аналогичный замер, но в нижне-наружном квадранте молочной железы.

7. Верхний зажим (Upper Pole Pinch) – захват кожи на границе верхних квадрантов. Толщина верхнего зажима имеет значение для

выбора способа установки имплантата – под железу (субгландулярно) или частично под мышцу (субмускулярно). С учетом двойного слоя кожи между ножками кронциркуля истинное значение толщины тканей равно  $\frac{1}{2}$  Pinch-теста. Считается, что, если Pinch-тест в верхнем полюсе менее или равен 2 см, то круглый имплантат может контурировать, а потому верхний его полюс должен быть помещен под мышцу. По мнению доктора Хаммонда для поджелезистого расположения достаточно толщины покрытия в  $\frac{1}{2}$  см.

8. Расстояние от соска до инфрамаммарной (субмаммарной) складки – (Nipple to IFM – N-IFM). При небольших объемах и хорошем тургоре составляет 5-6 см в среднем.

9. Расстояние от соска до инфрамаммарной складки при растяжении кожи – Nipple to IFM (stretched). Позволяет судить об упругости и эластичности кожи. При величине свыше 7-8 см наряду с эндопротезированием не исключена возможность подтяжки груди.

10. Диаметр ареол. Позволяет определить размер ареол, их асимметрию, необходимость уменьшения, возможность периареолярного доступа.

11. Межгрудное расстояние (истинный кливидж) – расстояние между медиальными (внутренними) границами молочных желез. Данный параметр может превышать 3 и более сантиметров у пациентов с тубулярной грудью или с узким основанием молочной железы. В таких случаях ширина основания будущего протеза должна увеличиваться на величину  $\frac{1}{2}$  разницы истинного и желаемого кливиджа (но не менее 3 см). Например, у пациентки истинный кливидж составляет 5 см, а желаемый – 3. Тогда необходимо прибавить  $\frac{1}{2}$  разницы, то есть 1 см.

Все измерения записываются в карту (рис. 5), и на основании всех параметров происходит подбор имплантатов и планирование операции. Представленная система подходит как молодым врачам, так и опытным хирургам.

## 5.1.2. Система «TEPID» подбора имплантатов доктора J. Tebbetts

Данная система также имеет бланк для заполнения на каждого пациента [46] (рис. 5).

### High Five Tissue Analysis and Operative Planning

Patient Name:										Date:											
<b>1. COVERAGE- Selecting Pocket Location to Optimize Soft Tissue Coverage Short- and Long-Term</b>																					
STPTUP		If <2.0 cm, consider dual plane (DP) or partial retropectoral (PRP, pectoralis origins intact across IMF)																		<b>DP PRP RM</b>	
STPTIMF		If STPTIMF <0.5 cm, consider subpectoral pocket and leave pectoralis origins intact along IMF																			
<b>POCKET LOCATION SELECTED BASED ON THICKNESS OF TISSUE COVERAGE</b>																					
<b>2. IMPLANT VOLUME- Selecting an Estimated Implant Volume for Optimal Envelope Fill</b>																					
<b>Estimating Desired Breast Implant Volume Based on Breast Measurements and Tissue Characteristics</b>																					
Base Width		B.W. Parenchyma (cm)		10.5	11.0	11.5	12.0	12.5	13.0	13.5	14.0	14.5	15.0								
		Initial Volume (cc)		200	250	275	300	300	325	350	375	375	400	cc							
APSS <sub>maxst</sub>		If APSS < 2.0, -30cc; If APSS > 3.0, +30cc; If APSS > 4.0, +60cc Place appropriate number in blank at right																		cc	
N:IMF <sub>maxst</sub>		If N:IMF > 9.5, +30cc Place appropriate number in blank at right																		cc	
PCSEF %		If PCSEF < 20%, +30cc; If PCSEF > 80%, -30cc Place appropriate number in blank at right																		cc	
Pl. request																				cc	
<b>NET ESTIMATED VOLUME TO FILL ENVELOPE BASED ON PATIENT TISSUE CHARACTERISTICS</b>														<b>cc</b>							
<b>3. IMPLANT DIMENSIONS, TYPE, MANUFACTURER- Selecting specific implant characteristics</b>																					
<i>Implant Manufacturer</i>				Implant Style/Shape/Shell/Filler Material						Implant Vol (cc)		*Implant Base Width		Breast Base Width		Implant Projection					
										cc		cm		cm		cm					
*For optimal long-term coverage, implant base width should not exceed base width of patient's existing parenchyma, even if wider IMD results.																					
<b>4. INFRAMAMMARY FOLD LOCATION- Estimating desired postoperative inframammary fold position</b>																					
(Circle Volume closest to <i>net estimated implant volume</i> calculated above, and <i>circle suggested N:IMF</i> in the cell beneath that volume)																					
		Volume closest to calculated "total estimated implant volume" above						200	250	275	300	325	350	375	400						
		Recommended new N:IMF distance (cm) under maximal stretch▶						7.0	7.0	7.5	8	8	8.5	9.0	9.5						
<i>Planning Level of New Inframammary Fold*</i>		Transfer the patient's N:IMF <sub>maxst</sub> measurement from above to corresponding cell at right. Then transfer the High Five recommended new N:IMF to the corresponding cell at right. If the patient's prep N:IMF is shorter than the High Five recommended new N:IMF, consider lowering the fold. If the patient's prep N:IMF is equal to or greater than the High Five recommended new N:IMF, no change in IMF position is indicated.						Patient's Preoperative N:IMF <sub>maxst</sub>		High Five Recommended N:IMF <sub>maxst</sub>		Change In Fold Position		Lower Fold							
								cm		cm		Yes/No		cm							
*Other factors may affect optimal IMF level and require surgeons to modify the High Five System recommendations for N:IMF F.																					
<b>5. INCISION LOCATION- Selecting desired incision location</b>																					
Inframammary					Axillary					Periareolar					Umbilical						

Рис. 5. Пять «шагов» методики подбора имплантата доктора J.Tebbetts [45].

Бланк разделен по категориям, куда вносятся соответствующие измерения.

Первым «шагом» является выбор кармана для установки имплантата.

На этот вопрос отвечают два измерения:

1. STPTUP: толщина защипа (зажима) мягких тканей верхнего полюса (кожа и подкожная клетчатка выше паренхимы молочной железы).

2. STPTIMF: толщина защипа (зажима) мягких тканей в инфрамаммарной складке.

Если толщина защипа (зажима) мягких тканей верхнего полюса составляет менее 2,0 см, хирург выбирает двухплоскостное или частичное ретропекторальное расположение кармана для обеспечения оптимального покрытия мягкими тканями. Если толщина мягкотканного зажима в инфрамаммарной складке составляет менее 0,5 см, хирург сохраняет нетронутыми начало грудной мышцы вдоль инфрамаммарной складки для дополнительного покрытия, создавая ретропекторальный карман.

Вторым «шагом» является выбор объема имплантата. И для ответа на этот вопрос производятся следующие замеры:

1. Ширина основания (BW) – расстояние от медиальной и латеральной границы пятна молочной железы (рис. 6).

2. Переднее растяжение кожи (APSS), измерение максимального переднего растяжения кожи при ручном натяжении, которое комфортно переносится пациентом (рис. 7).

3. Расстояние от соска до подгрудной складки (N:IMFMaxSt), измеряемое при максимальном растяжении (рис. 8).

4. Заполнение паренхимы в растянутом кожном чехле (PCSEF) (рис. 9).

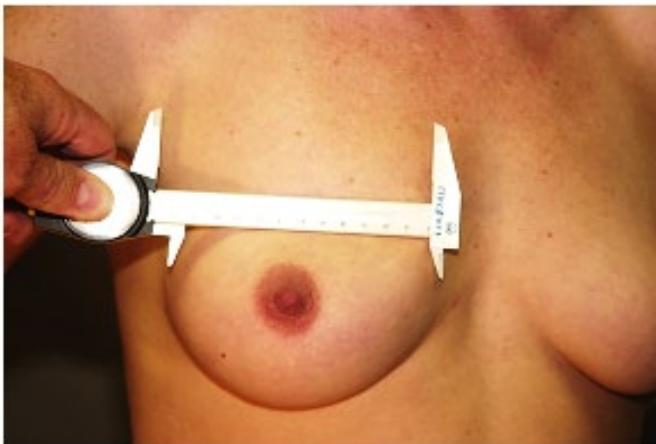


Рис. 6. Ширина основания (BW) [45].

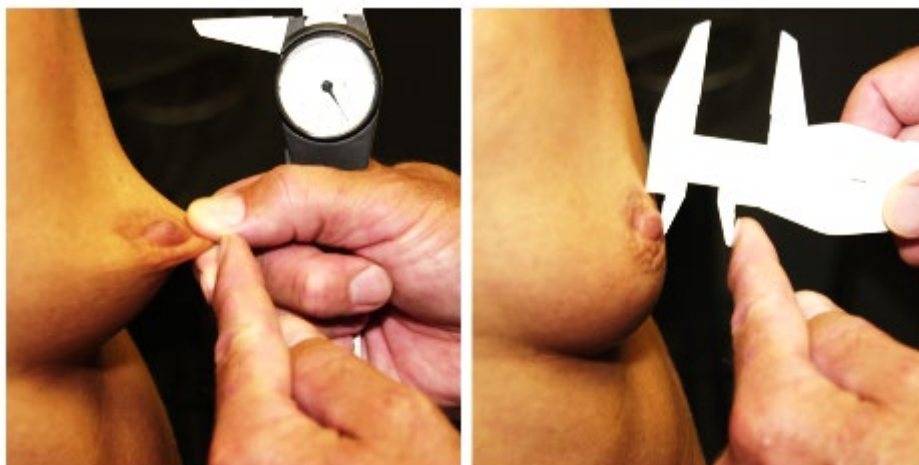


Рис. 7. Переднее растяжение кожи (APSS) [45].

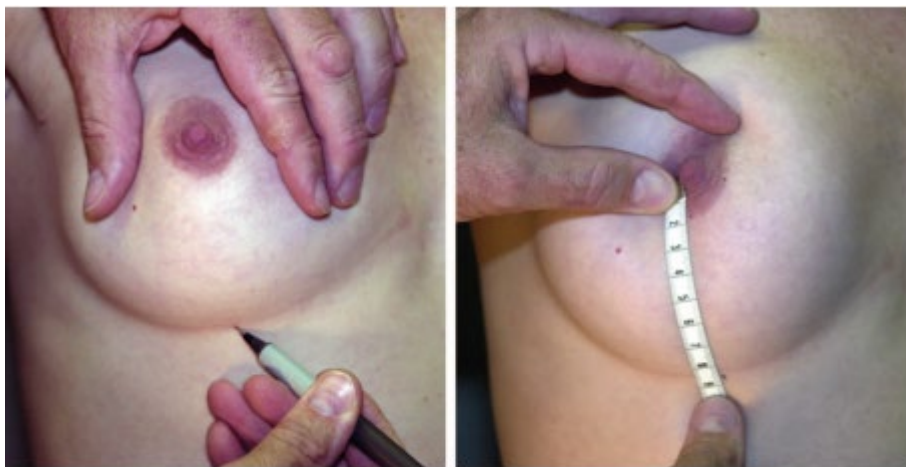

Рис. 8. Расстояние от соска до подгрудной складки (N:IMFMaxSt) [45].

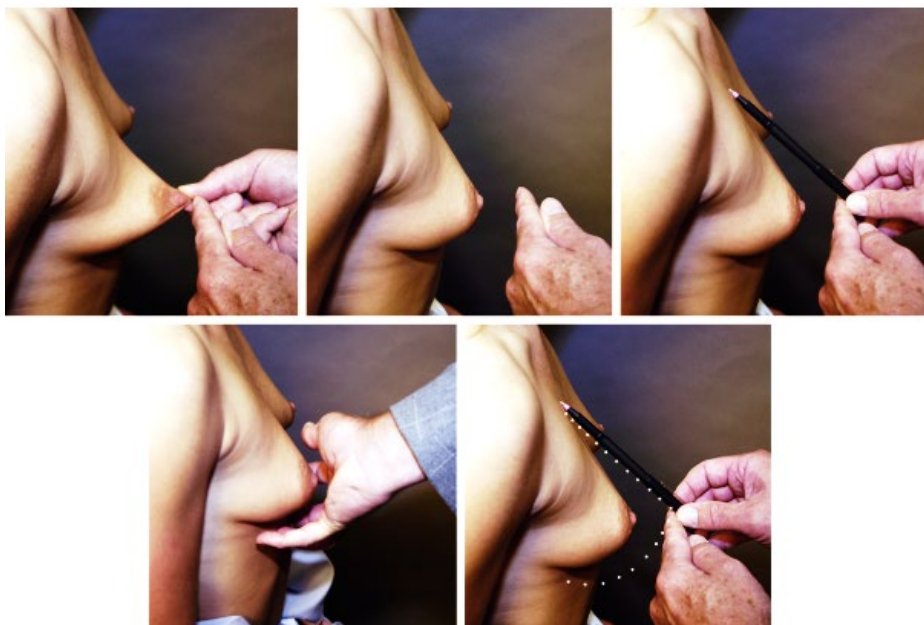


Рис. 9. Заполнение паренхимы в растянутом кожном чехле (PCSEF) [45].

Измеряем APSS, далее представляем изогнутую линию, параллельную профилю нижнего полюса молочной железы, и прямую линию, идущую к верхнему полюсу, затем оцениваем имеющийся объем молочной железы в процентах.

После проведения замеров начинается алгоритмическое высчитывание подходящего объема имплантата.

Первым этапом после измерения ширины основания (BW), хирург обводит предполагаемый объем имплантата в бланке.

Затем хирург корректирует предполагаемый начальный объем в зависимости от растяжения кожи (APSS). Если растяжение кожи переднего натяжения составляет менее 2 см (очень плотный конверт), хирург вычитает 30 см<sup>3</sup> (или другой шаг по желанию хирурга) из предполагаемого начального объема.

Если растяжение кожи переднего натяжения составляет более 3 см, хирург добавляет 30 см<sup>3</sup>, а если растяжение кожи переднего натяжения составляет более 4 см, хирург добавляет 60 см<sup>3</sup> к начальному объему, записывая соответствующее добавление или вычитание в ячейке.

Затем происходит коррекция по расстоянию от соска до подгрудной складки (N:IMFMaxSt). Если расстояние от соска до подгрудной складки больше 9,5 см, хирург добавляет 30 см<sup>3</sup> (или другой прирост по усмотрению хирурга) к начальному объему, чтобы обеспечить достаточный дополнительный объем заполнения.

Заключительная корректировка объема по заполнению паренхимы (PCSEF). Если заполнение паренхимы превышает 80 процентов (уже полная оболочка), хирург вычитает 30 см<sup>3</sup> из первоначального расчетного объема, а если заполнение паренхимы составляет менее 20 процентов (пустая оболочка), хирург добавляет 30 см<sup>3</sup> и записывает соответствующие добавления или вычитания в ячейке.

После всех математических вычислений доктор получает желаемый объем имплантата и переходит к третьему «шагу» алгоритма – выбору размера имплантата по форме и проекции на основании таблиц размеров имплантата. Главной особенностью является ширина основания имплантата. Она не должна быть больше имеющейся ширины

основания пятна молочной железы (за исключением случаев тубулярной груди).

Четвертый «шаг» – расположение субмаммарной складки. Если рекомендуемое расстояние от соска до подгрудной складки (N:IMF) для запланированного объема имплантата больше, чем предоперационный N:IMFMaxSt пациента, хирург должен рассмотреть возможность снижения складки до рекомендуемого уровня. Если рекомендуемый N:IMFMaxSt такой же или больше, чем предоперационный N:IMFMaxSt пациента, то опускание складки не показано.

Пятый и заключительный «шаг» – расположение разреза. Расположение разреза зависит от предпочтений пациента, травматизации тканей, а также предпочтений и навыков хирурга.

Такая математическая модель подбора имплантатов нашла широкую популярность среди американских хирургов. Несмотря на кажущуюся сложность, данный метод охватывает все этапы предоперационного планирования и позволяет получать стабильные долгосрочные результаты.

### **5.1.3. 3D-моделирование**

Чтобы получить максимально точное представление, как бюст будет выглядеть после маммопластики, в пластической хирургии используется метод 3D-моделирования, в процессе которого компьютерный симулятор снимает тело женщины в разных проекциях и формирует объемное изображение.

Затем программа моделирует размер и форму желез с выбранными имплантатами, учитывая при этом объем собственной ткани, результат выводится на монитор. При необходимости можно создать несколько изображений с разными эндопротезами, а потом на трехмерной модели проанализировать результаты и сделать окончательный выбор.

Одна из известных компьютерных программ была разработана компанией Allergan-BioDynamic™ Implant Selection (рис. 10-12).

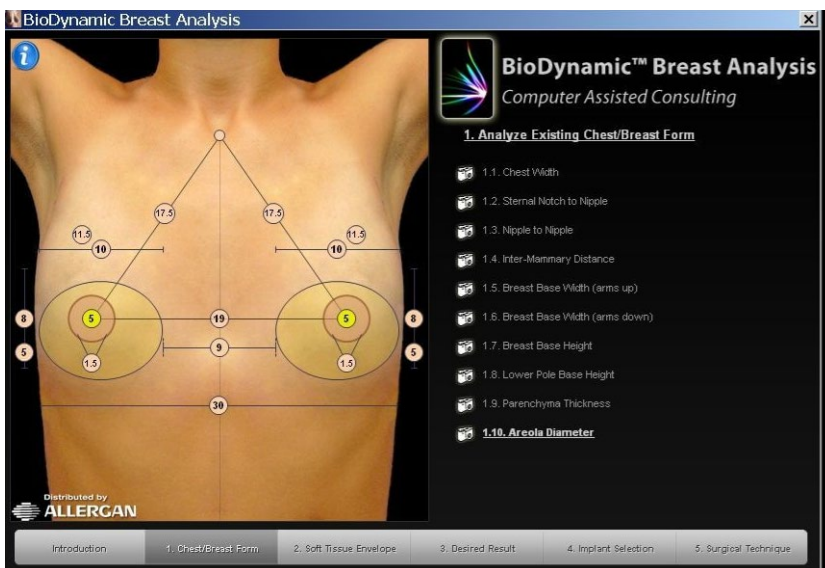


Рис. 10. Allergan-BioDynamic™ Implant Selection [<https://www.aestetica.pl/biodynamic-en>].

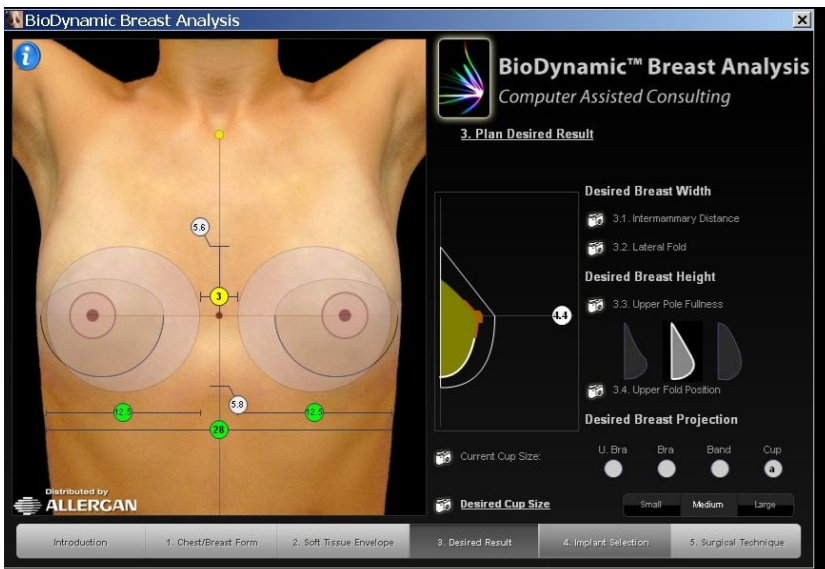


Рис. 11. Allergan-BioDynamic™ Implant Selection [<https://www.aestetica.pl/biodynamic-en>].

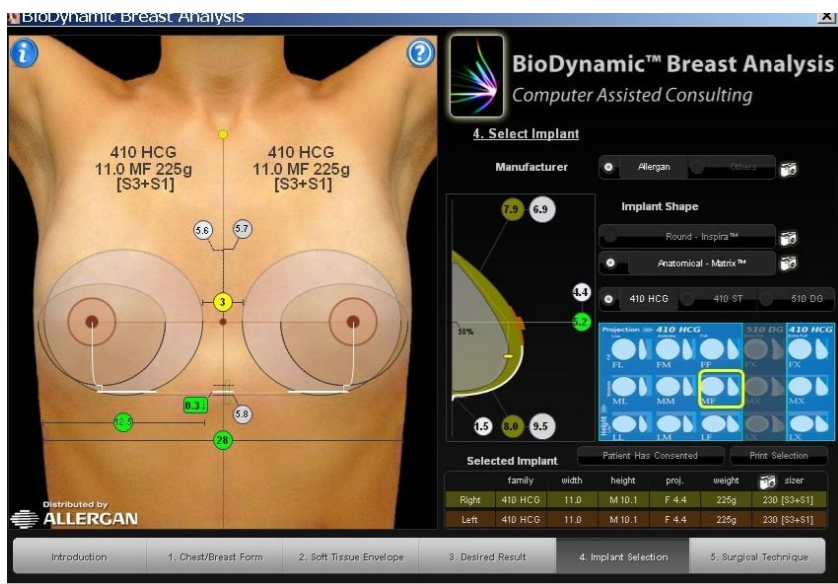


Рис. 12. Allergan-BioDynamic™ Implant Selection [https://www.aestetica.pl/biodynamic-en].

### 5.1.4. Сайзеры

3D-визуализация предполагаемого результата не дает представление о том, будет ли женщине комфортно с бюстом выбранного размера. Чтобы проверить степень удобства, существуют сайзеры – специальные наружные накладки, имитирующие эндопротезы.

Использование сайзеров дает примерное представление о весе груди после маммопластики, о тактильных ощущениях пациентки, а также позволяет оценить, какая форма, профиль и объем максимально устроит пациентку (рис. 13).

У каждой фирмы-производителя имплантатов есть свои собственные сайзеры, имитирующие практически все доступные имплантаты.



Рис. 13. Сайзеры имплантатов Mentor от компании Clovermed [[https://clinica43.ru/nouvelle\\_jenese](https://clinica43.ru/nouvelle_jenese)].

## 5.2. Методика подбора имплантатов при реконструктивных операциях

При невозможности выполнения органосохраняющей операции у пациенток с диагнозом рак молочной железы операцией выбора является подкожная (с сохранением кожного чехла, соска и ареолы) мастэктомия с одномоментной реконструкцией имплантатом. В настоящем пособии мы не будем рассматривать двухэтапную реконструкцию при помощи экспандера.

В большинстве случаев пациентки с диагнозом рак молочной железы не задумывались об эстетических операциях на молочной железе и основной запрос – это создание максимально симметричной молочной железы и естественная её форма. Зачастую операция проводится лишь с одной стороны, что, конечно же, усложняет задачу хирурга.

Поэтому главным правилом в выборе имплантата является измерение здоровой молочной железы и восполнение удаленного объема.

Основные ориентиры для правильного подбора имплантата следующие:

1. Срединная линия, проведенная от яремной вырезки до мечевидного отростка.
2. Линия срединно-ключичная, разделяющая молочную железу пополам.
3. Субмаммарная линия, выведенная на срединную линию.
4. Латеральная граница молочной железы, проходящая по передней аксиллярной линии.
5. Медиальная граница молочной железы.
6. Измерение толщины подкожно-жировой клетчатки.
7. Измерение расстояния от соска до яремной вырезки.
8. Измерение расстояния от соска до субмаммарной складки.

Как можно заметить, все измерения совпадают с измерениями при эстетических операциях.

Для выбора максимально симметричного объема интраоперационно используют сайзеры.

## Глава 6.

### Показания для установки анатомического имплантата

#### 6.1. Показания для установки анатомического имплантата при эстетических операциях

Выбор между анатомическими и круглыми имплантатами является одним из главных споров в современной аугментационной маммопластике.

Несколько недавних экспериментальных исследований сравнивали эстетические результаты между двумя различными формами. Полученные результаты были противоречивые, но в выводах авторы часто писали об отсутствии разницы с эстетической точки зрения [5, 6, 8, 21, 38].

Пример одного из исследований. В статье Y. Al-Ajam et al. описали опыт оценки эстетических результатов после аугментационной маммопластики круглыми или анатомическими имплантатами. Группе независимых пластических хирургов раздали фотографии пациенток с примерно одинаковым индексом массы тела, прошедших через увеличение молочных желез при помощи круглых и анатомических имплантатов, и предложили оценить результаты (общий эстетический вид, контур верхнего полюса, естественность) по шкале от 1 до 4 (1 – плохо, 4 – отлично). Согласно результатам этого эксперимента не было продемонстрировано никакой существенной разницы ( $P > 0,05$ ) по оцениваемым параметрам между круглыми и анатомическими имплантатами; многие в группе экспертов не смогли правильно определить форму имплантата по фотографии [5].

Несмотря на отсутствие видимых различий и схожих эстетических результатах, согласно представленным статьям, существуют определённые показания для выбора анатомического имплантата [29].

Перед тем как описать эти показания, необходимо представить классификацию молочных желез и конституции человеческого тела.

Согласно М.В. Черноуцкому различают 3 типа конституции человека: астенический, нормостенический, гиперстенический [3].

Тип телосложения по классификации М.В. Черноруцкого соответствует следующим значениям индекса Пинье:

$$I = L - (P+T),$$

где L – длина тела, см, P – масса тела, кг; T – окружность груди на выдохе, см.

У гиперстеников значения индекса Пинье меньше 10.

У нормостеников значения индекса Пинье находятся в пределах от 10 до 30.

У астеников значения индекса Пинье больше 30.

Астенический тип отличается относительным преобладанием длины тела над поперечными размерами. У астеников узкая или яйцеобразная голова, тонкая шея, тонкие и длинные конечности, короткое туловище, однако грудная клетка длинная и узкая, подгрудинный (эпигастральный) угол острый. Астеники обладают узким тазом и слабо развитыми скелетными мышцами.

Нормостенический тип характеризуется пропорциональностью длины и поперечных размеров тела, достаточно широкими плечами и развитой грудной клеткой с прямым подгрудинным (эпигастральным) углом, хорошо развитой мускулатурой и умеренным жиротложением.

Гиперстенический тип характеризуется относительным преобладанием поперечных размеров над продольными. Гиперстеники обладают длинным и плотным туловищем, плечи широкие, короткой и широкой грудной клеткой. Конечности и пальцы рук гиперстеников относительно короткие и толстые, подгрудинный (эпигастральный) угол тупой, таз широкий, скелетные мышцы хорошо развиты.

Классификация молочных желез по форме обычно основывается на их внешнем виде и анатомических особенностях. В клинической практике и анатомии выделяют несколько основных типов формы молочных желез:

1. Коническая (конусовидная). Молочная железа имеет форму конуса с основанием, прилегающим к грудной стенке, и вершиной –

соском. Такая форма характерна для молодых женщин с хорошим тономусом кожи и тканей.

2. Плоская (плоскогрудая форма). Молочные железы имеют небольшую выпуклость, практически плоские, слабо выраженный объем. Часто встречается у худощавых женщин или в период до полового созревания.

3. Круглая (шарообразная). Молочные железы имеют округлую форму с равномерным объемом по всей поверхности. Такая форма считается эстетически привлекательной.

4. Грушевидная. Молочная железа расширена в нижней части, напоминает форму груши. Часто встречается у женщин с более выраженным птозом (опущением) молочных желез.

5. Асимметричная. Одна молочная железа отличается по форме или размеру от другой, что может быть вариантом нормы или следствием патологических изменений.

6. Птозированная (опущенная). Форма изменена за счет опущения тканей вниз, сосок направлен вниз или в сторону, молочная железа выглядит вытянутой.

При обращении к пластическому хирургу в большинстве случаев целью пациентов при увеличении молочных желез является достижение эстетически привлекательной груди, которая может быть объективно определена в соответствии с четырьмя ключевыми характеристиками: пропорция верхнего и нижнего полюса в соотношении 45:55; наклон соска вверх примерно на 20 градусов; прямой или слегка вогнутый наклон верхнего полюса; и плотный, выпуклый нижний полюс [20].

Показания для установки анатомических имплантатов.

1. Тубулярная молочная железа.
2. Короткий нижний полюс молочной железы.
3. Пациенты астенического типа с плоской формой молочных желез и низким индексом массы тела.
4. Асимметрия молочных желез.
5. Деформация грудной клетки (килевидная грудная клетка).
6. Птоз или плохое наполнение нижнего полюса.

7. Предыдущее оперативное вмешательство с установкой круглого имплантата и неудовлетворенность пациентки эстетическим результатом.

## **6.2. Показания для установки анатомического имплантата при реконструктивных операциях**

Молочные железы являются символом женственности, их потеря вследствие лечения онкологического заболевания приводит к психологическим нарушениям, которые наносят ущерб самооценке женщины и заставляют ее сомневаться в своей желанности в качестве сексуального партнера [27].

Женщины, готовящиеся к мастэктомии, должны быть осведомлены обо всех доступных вариантах реконструктивной хирургии и о возможных осложнениях, с которыми придется столкнуться. Врачу необходимо обсуждать с пациенткой преимущества и ограничения каждой методики, прежде чем принимать окончательное решение об объеме хирургического вмешательства.

В данном пособии мы будем рассматривать вопросы, касающиеся подкожной мастэктомии с одномоментной реконструкцией имплантатом.

Наилучшие результаты при реконструкции с использованием имплантатов достигаются у пациенток с небольшим или средним объемом молочных желез и низкой степенью птоза из-за более легкой достижимой симметрии между естественной и реконструированной грудью [43].

Немаловажным остается тот факт, что использование грудных имплантатов может быть связано с краткосрочными и долгосрочными осложнениями, включающими: капсулярную контрактуру, инфекционные осложнения, гематому, серому, разрыв, ротацию имплантата и миграцию наполнителя [4, 7].

Эти осложнения могут привести к повторным оперативным вмешательствам для удаления имплантата или его замены [31].

Несмотря на то, что методы реконструкции груди стандартизированы во всем мире [16], усилия исследователей должны быть направлены на поиск доказательств оптимальных имплантатов с точки зрения удовлетворенности пациентов, качества жизни после операции, онкологическое безопасности женщин и эстетических результатов.

В 2016 г. Nicola Rocco et al. провели метаанализ, в котором оценивали влияние различных типов грудных имплантатов на развитие капсулярной контрактуры, краткосрочные и долгосрочные хирургические осложнения, уровень послеоперационной удовлетворенности и качество жизни у женщин, перенесших реконструктивную операцию на груди после мастэктомии [37].

Согласно представленным результатам не получено статистически значимой разницы в развитии капсулярной контрактуры в зависимости от формы имплантата, также не было выявлено существенной разницы в развитии краткосрочных осложнений и частоте повторных операций.

Следовательно, выбор имплантата для реконструктивных операций должен быть основан на тех же принципах, что и эстетической хирургии молочных желез.

Важным моментом в специфике работы хирурга-маммолога остается тот факт, что его пациенты в большинстве случаев не задумывались об оперативном вмешательстве на молочных железах с эстетической целью, для них это один из этапов лечения рака молочной железы. Поэтому при мастэктомии с одномоментной реконструкцией имплантатом основное пожелание пациенток – получить симметричную грудь. Большое разнообразие размеров и форм анатомических имплантатов позволяет подобрать наиболее симметричный эндопротез в каждом конкретном случае.

Именно по этой причине в статье 2020 г. где определены показания для установки анатомического имплантата один из пунктов – реконструкция молочной железы [29]. Только для женщин с высоким индексом массы тела и выраженным подкожно-жировым слоем реконструкция молочной железы круглым имплантатом может дать необходимую симметрию.

## Заключение

Имея равные профили безопасности и отсутствие статистически значимых различий в развитии осложнений, при одномоментной реконструкции молочной железы имплантатом, для большинства пациенток, в целях достижения симметрии, имплантатом выбора является анатомическая форма эндопротеза.

С точки зрения эстетической хирургии для пациенток, желающих увеличить размер молочных желез, при наличии показаний, а именно: тубулярная молочная железа, короткий нижний полюс молочной железы, астенический тип конституции тела с плоской формой молочных желез и низким индексе массы тела, асимметрии молочных желез, наличие деформации грудной клетки (килевидная грудная клетка), птозированная молочная железа – доктору необходимо задуматься об установке именно анатомического имплантата.

## Контрольные вопросы

1. Перечислите разновидности имплантатов по форме.
2. Перечислите разновидности имплантатов профилю.
3. Что такое «когезив»?
4. Перечислите основные жалобы, которые предъявляют пациентки на консультации у пластического хирурга.
5. Перечислите показания для одномоментной реконструкции молочной железы имплантатом.
6. Перечислите разновидности хирургических доступов в эстетической хирургии молочных желез.
7. Назовите основные преимущества различных видов доступов в эстетической хирургии молочной железы.
8. Назовите основные недостатки различных видов доступов в эстетической хирургии молочной железы.
9. Перечислите разновидности хирургических доступов в реконструктивной хирургии молочных желез.
10. Назовите основные преимущества различных видов доступов в реконструктивной хирургии молочной железы.
11. Назовите основные недостатки различных видов доступов в реконструктивной хирургии молочной железы.
12. Перечислите основные методы установки имплантатов и их особенности в эстетической хирургии молочной железы.
13. Перечислите основные преимущества различных методов установки имплантатов в эстетической хирургии молочной железы.
14. Перечислите основные недостатки различных методов установки имплантатов в эстетической хирургии молочной железы.
15. Назовите самое частое осложнение при субпекторальном расположении имплантата.
16. Назовите самое частое осложнение при препекторальной установке имплантата.
17. Перечислите основные методы установки имплантатов и их особенности в реконструктивной хирургии молочной железы.
18. Перечислите основные преимущества различных методов

установки имплантатов в реконструктивной хирургии молочной железы.

19. Перечислите основные недостатки различных методов установки имплантатов в реконструктивной хирургии молочной железы.

20. Назовите основные осложнения при реконструктивной хирургии молочной железы.

21. Перечислите основные осложнения после проведения лучевой терапии реконструированной молочной железы.

22. Какие существуют методики подбора имплантатов в эстетической хирургии?

23. Назовите особенности системы подбора имплантатов «BodyLogic».

24. Назовите особенности системы «THERID» подбора имплантатов.

25. Перечислите основные ориентиры для подбора имплантата при планировании подкожной мастэктомии с одномоментной установкой имплантата.

26. Перечислите типы конституции тела и основные особенности.

27. Какие существуют показания для установки анатомических имплантатов в эстетической хирургии?

28. Какие существуют типы молочных желез по форме?

29. Перечислите 4 признака анатомически «идеальной» груди.

30. Почему в большинстве случаев для пациенток с диагнозом рак молочной железы в целях реконструкции хирурги выбирают анатомический имплантат?

## Тестовые задания

Инструкция: выберите один правильный ответ

1. Какую форму могут иметь имплантаты?

Поле для выбора ответа	Варианты ответов	Поле для отметки правильного ответа (+)
а	только круглую	
б	только анатомическую	
в	анатомическую и круглую	+
г	прямоугольную и квадратную	

2. Какой профиль имплантатов не существует?

Поле для выбора ответа	Варианты ответов	Поле для отметки правильного ответа (+)
а	низкий	
б	средний	
в	высокий	
г	промежуточный	+

3. Какой тип наполнителя является более популярным?

Поле для выбора ответа	Варианты ответов	Поле для отметки правильного ответа (+)
а	солевые имплантаты	
б	силиконовые имплантаты	+
в	гелевые имплантаты	
г	полиуретановые имплантаты	

4. Что такое когезивность в контексте силиконовых имплантатов?

Поле для выбора ответа	Варианты ответов	Поле для отметки правильного ответа (+)
а	способность растекается	
б	вязкость наполнителя	+
в	цвет имплантата	
г	форма имплантата	

5. Какой из следующих производителей не производит имплантаты молочных желез?

Поле для выбора ответа	Варианты ответов	Поле для отметки правильного ответа (+)
а	Mentor	
б	Polytech	
в	Silimed	
г	Johnson & Johnson	+

6. Какое основное показание для установки имплантатов молочных желез с эстетической целью?

Поле для выбора ответа	Варианты ответов	Поле для отметки правильного ответа (+)
а	желание врача	
б	желание пациентки	+
в	рекомендация родственников	
г	наличие медицинских показаний	

7. Какой из следующих пунктов не является показанием для установки имплантатов?

Поле для выбора ответа	Варианты ответов	Поле для отметки правильного ответа (+)
а	гипомастия	
б	потеря объема и формы молочных желез	
в	асимметрия молочных желез	
г	увеличение физической силы	+

8. Что можно исправить при помощи имплантатов, связанного с возрастом?

Поле для выбора ответа	Варианты ответов	Поле для отметки правильного ответа (+)
а	гипертрофия мышц	
б	потеря объема и формы молочных желез	+
в	увеличение роста	
г	изменение цвета кожи	

9. Какое состояние можно исправить с помощью имплантатов?

Поле для выбора ответа	Варианты ответов	Поле для отметки правильного ответа (+)
а	недоразвитие одной молочной железы	+
б	ожирение	
в	аллергические реакции	
г	гипертония	

10. Какое из следующих состояний также можно нивелировать при помощи имплантатов?

Поле для выбора ответа	Варианты ответов	Поле для отметки правильного ответа (+)
а	тубулярность груди	+
б	плоскостопие	
в	кратковременная потеря памяти	
г	астма	

11. Какое из следующих показаний является основанием для одномоментной реконструкции молочной железы имплантатом?

Поле для выбора ответа	Варианты ответов	Поле для отметки правильного ответа (+)
а	наличие метастазов	
б	желание пациентки сохранить форму молочной железы	+
в	возраст пациентки	
г	наличие хронических заболеваний	

12. Какой доступ обеспечивает наибольший контроль операционного поля при увеличении молочных желез?

Поле для выбора ответа	Варианты ответов	Поле для отметки правильного ответа (+)
а	периареолярный	
б	трансаксиллярный	
в	инфрамаммарный	+
г	перинумбиликальный	

13. Какой из доступов увеличивает риск контаминации имплантата?

Поле для выбора ответа	Варианты ответов	Поле для отметки правильного ответа (+)
а	инфрамаммарный	
б	трансаксиллярный	
в	периареолярный	+
г	субмаммарный	

14. Какой разрез подходит для пациенток с малым объемом молочных желез и небольшой подгрудной складкой?

Поле для выбора ответа	Варианты ответов	Поле для отметки правильного ответа (+)
а	инфрамаммарный	
б	периареолярный	+
в	трансаксиллярный	
г	субгландулярный	

15. Какой из следующих факторов не влияет на выбор доступа при аугментации молочных желез?

Поле для выбора ответа	Варианты ответов	Поле для отметки правильного ответа (+)
а	анатомические особенности пациента	
б	размер имплантата	
в	предпочтения хирурга	
г	телосложение пациента	+

16. Какой доступ был наиболее распространен среди американских пластических хирургов в 2009 году?

Поле для выбора ответа	Варианты ответов	Поле для отметки правильного ответа (+)
а	периареолярный	
б	трансаксиллярный	
в	инфрамаммарный	+
г	субмаммарный	

17. Какое осложнение чаще всего наблюдается при периареолярном доступе?

Поле для выбора ответа	Варианты ответов	Поле для отметки правильного ответа (+)
а	риплинг имплантата	
б	капсулярная контрактура	+
в	разрыв имплантата	
г	гематома	

18. Какой доступ рекомендуется для пациенток с птозом груди?

Поле для выбора ответа	Варианты ответов	Поле для отметки правильного ответа (+)
а	периареолярный	
б	трансаксиллярный	
в	инфрамаммарный	+
г	субгландулярный	

19. Какое осложнение чаще всего наблюдается при трансаксиллярном доступе?

Поле для выбора ответа	Варианты ответов	Поле для отметки правильного ответа (+)
а	капсулярная контрактура	
б	риплинг имплантата	
в	гематома	
г	инфекция	+

20. Что может произойти с кожей над имплантатом после лучевой терапии?

Поле для выбора ответа	Варианты ответов	Поле для отметки правильного ответа (+)
а	увеличение эластичности кожи	
б	уменьшение риска инфекций	
в	повышение плотности и жесткости кожи	+
г	улучшение внешнего вида кожи	

21. Какова средняя продолжительность наблюдения в исследовании Stutman et al.?

Поле для выбора ответа	Варианты ответов	Поле для отметки правильного ответа (+)
а	1 год	+
б	2 года	
в	2,4 года	
г	3 года	

22. Какой процент хирургов предпочел инфрамаммарный доступ в опросе 2009 года?

Поле для выбора ответа	Варианты ответов	Поле для отметки правильного ответа (+)
а	50%	
б	64%	+
в	75%	
г	80%	

23. Что является основным фактором, определяющим выбор разреза по мнению большинства хирургов?

Поле для выбора ответа	Варианты ответов	Поле для отметки правильного ответа (+)
а	предпочтения пациента	
б	анатомические особенности пациента	+
в	предпочтение хирурга для достижения наилучшего эстетического результата	
г	возраст пациентки	

24. Какие осложнения были включены в исследование Stutman et al.?

Поле для выбора ответа	Варианты ответов	Поле для отметки правильного ответа (+)
а	только капсулярная контрактура	
б	капсулярная контрактура, риплинг, гематома, разрыв имплантата, инфекция	+
в	только риплинг и инфекция	
г	только гематома и капсулярная контрактура	

25. Какой процент повторных операций был зафиксирован при инфрамаммарном доступе в исследовании Stutman et al.?

Поле для выбора ответа	Варианты ответов	Поле для отметки правильного ответа (+)
а	11,9%	
б	13,1%	
в	24,2%	+
г	8,9%	

26. Что происходит с чувствительностью сосково-ареолярного комплекса (САК), согласно ранним отчетам о хирургических разрезах?

Поле для выбора ответа	Варианты ответов	Поле для отметки правильного ответа (+)
а	чувствительность всегда сохраняется	
б	более высокие показатели нарушения чувствительности у периареолярного доступа	+
в	чувствительность всегда теряется	
г	чувствительность повышается	

27. Какие факторы учитываются при выборе доступа для аугментации молочных желез?

Поле для выбора ответа	Варианты ответов	Поле для отметки правильного ответа (+)
а	только предпочтения пациента	
б	анатомические особенности и размер имплантата	+
в	только предпочтения хирурга	
г	никакие факторы не учитываются	

28. Что такое капсулярная контрактура?

Поле для выбора ответа	Варианты ответов	Поле для отметки правильного ответа (+)
а	увеличение объема груди	
б	уплотнение капсулы вокруг имплантата	+
в	разрыв имплантата	
г	образование гематомы	

29. Какой подход требует определенных навыков хирурга для формирования кармана для имплантата?

Поле для выбора ответа	Варианты ответов	Поле для отметки правильного ответа (+)
а	инфрамаммарный	
б	периареолярный	
в	трансаксиллярный	+
г	субгландулярный	

30. Что должны знать женщины, готовящиеся к мастэктомии?

Поле для выбора ответа	Варианты ответов	Поле для отметки правильного ответа (+)
а	только о стоимости операции	
б	о всех доступных вариантах реконструктивной хирургии и возможных осложнениях	+
в	о том, как выбрать хирурга	
г	о том, как ухаживать за имплантатами	

31. У каких пациенток достигаются наилучшие результаты при реконструкции с использованием имплантатов?

Поле для выбора ответа	Варианты ответов	Поле для отметки правильного ответа (+)
а	с большим объемом молочных желез и высокой степенью птоза	
б	с небольшим или средним объемом молочных желез и низкой степенью птоза	+
в	с любым объемом молочных желез	
г	только у женщин старше 50 лет	

32. Какие краткосрочные и долгосрочные осложнения могут возникнуть при использовании грудных имплантатов?

Поле для выбора ответа	Варианты ответов	Поле для отметки правильного ответа (+)
а	только инфекционные осложнения	
б	капсулярная контрактура, инфекционные осложнения, гематома, серома, разрыв имплантата и миграция наполнителя	+
в	только капсулярная контрактура и гематома	
г	нет никаких осложнений	

33. Какой тип имплантатов является предметом спора в аугментационной маммопластике?

Поле для выбора ответа	Варианты ответов	Поле для отметки правильного ответа (+)
а	квадратные	
б	овальные	
в	анатомические и круглые	+
г	прямоугольные	

34. Какой результат был получен в исследовании Al-Ajam et al. по сравнению эстетических результатов анатомических и круглых имплантатов?

Поле для выбора ответа	Варианты ответов	Поле для отметки правильного ответа (+)
а	существенная разница	
б	никакой существенной разницы	+
в	явное предпочтение анатомических имплантатов	
г	явное предпочтение круглых имплантатов	

35. Какой индекс Пинье соответствует гиперстеническому типу?

Поле для выбора ответа	Варианты ответов	Поле для отметки правильного ответа (+)
а	меньше 10	+
б	от 10 до 30	
в	больше 30	
г	равен 0	

36. Какой из следующих факторов является показанием для установки анатомических имплантатов?

Поле для выбора ответа	Варианты ответов	Поле для отметки правильного ответа (+)
а	высокий индекс массы тела	
б	тубулярная молочная железа	+
в	нормостенический тип телосложения	
г	отсутствиептоза молочных желез	

37. Что такое птозированная молочная железа?

Поле для выбора ответа	Варианты ответов	Поле для отметки правильного ответа (+)
а	молочная железа с округлой формой	
б	молочная железа, которая выглядит вытянутой из-за опущения тканей	+
в	молочная железа с хорошим тонусом кожи	
г	молочная железа с выраженной асимметрией	

38. Какова цель пациентов при увеличении молочных желез?

Поле для выбора ответа	Варианты ответов	Поле для отметки правильного ответа (+)
а	увеличение объема груди без учета эстетики	
б	достижение эстетически привлекательной груди	+
в	устранение асимметрии грудных желез	
г	уменьшение размера груди	

39. Какое соотношение верхнего и нижнего полюса считается идеальным для эстетически привлекательной груди?

Поле для выбора ответа	Варианты ответов	Поле для отметки правильного ответа (+)
а	50:50	
б	45:55	+
в	40:60	
г	60:40	

40. Какой угол наклона соска считается оптимальным для эстетической груди?

Поле для выбора ответа	Варианты ответов	Поле для отметки правильного ответа (+)
а	10 градусов	
б	20 градусов	+
в	30 градусов	
г	40 градусов	

41. Какие характеристики оцениваются при сравнении результатов аугментационной маммопластики?

Поле для выбора ответа	Варианты ответов	Поле для отметки правильного ответа (+)
а	объем груди и цвет кожи	
б	общий эстетический вид, контур верхнего полюса, естественность	+
в	размер сосков и длина конечностей	
г	высота пациента и индекс массы тела	

42. Что такое асимметричная молочная железа?

Поле для выбора ответа	Варианты ответов	Поле для отметки правильного ответа (+)
а	одна молочная железа отличается по форме или размеру от другой	+
б	обе молочные железы имеют одинаковую форму	
в	молочные железы имеют плоскую форму	
г	молочные железы имеют грушевидную форму	

43. Какое значение индекса Пинье у астеников?

Поле для выбора ответа	Варианты ответов	Поле для отметки правильного ответа (+)
а	меньше 10	
б	от 10 до 30	
в	больше 30	+
г	равен 0	

44. Какие из следующих показаний не относятся к установке анатомических имплантатов?

Поле для выбора ответа	Варианты ответов	Поле для отметки правильного ответа (+)
а	деформация грудной клетки	
б	высокий индекс массы тела	+
в	птоз или плохое наполнение нижнего полюса	
г	асимметрия молочных желез	

45. В каком исследовании сравнивались результаты аугментационной маммопластики с круглыми и анатомическими имплантатами?

Поле для выбора ответа	Варианты ответов	Поле для отметки правильного ответа (+)
а	Al-Ajam et al., 2015	+
б	Marsh et al., 2016	
в	Hamilton et al., 2017	
г	Mohan et al., 2018	

46. Какой тип телосложения характеризуется узким тазом и слабо развитыми мышцами?

Поле для выбора ответа	Варианты ответов	Поле для отметки правильного ответа (+)
а	нормостенический	
б	гиперстенический	
в	астенический	+
г	смешанный	

47. Что такое килевидная грудная клетка?

Поле для выбора ответа	Варианты ответов	Поле для отметки правильного ответа (+)
а	деформация грудной клетки, требующая установки анатомических имплантатов	+
б	нормальная форма грудной клетки без изменений	
в	грудная клетка с выраженной симметрией	
г	грудная клетка округлой формы	

48. Какие параметры не были продемонстрированы как существенные в исследовании Al-Ajam et al.?

Поле для выбора ответа	Варианты ответов	Поле для отметки правильного ответа (+)
а	общий эстетический вид	
б	контур верхнего полюса	
в	естественность	
г	размер сосков	+

49. Какие характеристики являются ключевыми для определения эстетически привлекательной груди?

Поле для выбора ответа	Варианты ответов	Поле для отметки правильного ответа (+)
а	пропорции, наклон соска, объем груди	
б	пропорции, наклон соска, плотность нижнего полюса	+
в	объем, цвет кожи, симметрия	
г	размеры, вес, возраст пациента	

50. Какое измерение не является частью процесса выбора имплантата при мастэктомии?

Поле для выбора ответа	Варианты ответов	Поле для отметки правильного ответа (+)
а	измерение толщины подкожно-жировой клетчатки	
б	измерение расстояния от соска до яремной вырезки	
в	измерение роста пациентки	+
г	линия срединно-ключичная, разделяющая молочную железу пополам	

## Список литературы

1. Каприн А.Д. и др. Рак молочной железы. Клинические рекомендации / Общероссийский национальный союз «Ассоциация онкологов России», Общероссийская общественная организация «Российское общество клинической онкологии», Общероссийская общественная организация «Российское общество онкомаммологов». – Москва, 2021. – 127 с.
2. Криворотько П.В., Бессонов А.А., Песоцкий Р.С., Левченко Н.Е., Зернов К.Ю., Емельянов А.С., Асеева З.А., Рогачев М.В., Семиглазов В.Ф. Реконструкция молочных желез при помощи эндопротеза и титанизированного сетчатого импланта TiLoop Bra®: учебное пособие для обучающихся в системе высшего и дополнительного профессионального образования. – Санкт-Петербург: ФГБУ «НМИЦ онкологии им. Н.Н. Петрова» Минздрава России, 2021. – 56 с.
3. Черноруцкий М.В. Учение о конституциях в клинике внутренних болезней // Труды 7 съезда российских терапевтов. Москва, с 3 по 8 мая 1924 года / под ред. М.П. Кончаловского, Р.М. Обакевича. – Москва; Ленинград: Гос. изд-во, 1925. – С. 304-312.
4. Accurso A. et al. Spread of silicone to axillary lymph nodes after high cohesive gel silicone implant rupture // *Plast. Reconstr. Surg.* – 2008. – Vol. 122, № 6. – P. 221e-222e.
5. Al-Ajam Y. et al. Assessing the Augmented Breast: A Blinded Study Comparing Round and Anatomical Form-Stable Implants // *Aesthet. Surg. J.* – 2015. – Vol. 35, № 3. – P. 273-278.
6. Arvind M., See M., Farhadi J. Can you tell the difference: Round vs anatomical implants – A real-time global ballot // *J. Plast. Reconstr. Aesthet. Surg.* – 2018. – Vol. 71, № 5. – P. 770-771.
7. Barnsley G.P., Sigurdson L.J., Barnsley S.E. Textured surface breast implants in the prevention of capsular contracture among breast augmentation patients: a meta-analysis of randomized controlled trials // *Plast. Reconstr. Surg.* – 2006. – Vol. 117, № 7. – P. 2182-2190.
8. Bletsis P.P. et al. Evaluation of anatomical and round breast im-

plant aesthetics and preferences in Dutch young lay and plastic surgeon cohort // *J. Plast. Reconstr. Aesthet. Surg.* – 2018. – Vol. 71, № 8. – P. 1116-1122.

9. Brunt A.M. et al. One versus three weeks hypofractionated whole breast radiotherapy for early breast cancer treatment: The FAST-Forward phase III RCT // *Health Technol. Assess. (Rockv).* – 2023. – P. 1-176.

10. Bryantseva Zh. V. et al. Impact of dose fractionation regimen of adjuvant radiotherapy on cosmetic outcomes after immediate breast reconstruction // *Siberian journal of oncology.* – 2025. – Vol. 23, № 6. – P. 22-31.

11. Bryantseva Zh. V. et al. The impact of adjuvant radiotherapy for cosmetic results after immediate breast reconstruction based on the tissue expander and permanent implant // *Tumors of female reproductive system.* – 2024. – Vol. 20, № 2. – P. 24-31.

12. Cogliandro A. et al. Prepectoral Versus Subpectoral Direct-to-Implant Breast Reconstruction: Evaluation of Patient's Quality of Life and Satisfaction with BREAST-Q // *Aesthet. Plast. Surg.* – 2023. – Vol. 47, № 4. – P. 1291-1299.

13. Courtiss E.H., Goldwyn R.M. Breast sensation before and after plastic surgery // *Plast. Reconstr. Surg.* – 1976. – Vol. 58, № 1. – P. 1-13. 7

14. Cronin T.D. Subcutaneous Mastectomy and Gel Implants // *AORN J.* – 1969. – Vol. 10, № 4. – P. 81-85.

15. Del Pozo J.L. et al. Pilot Study of Association of Bacteria on Breast Implants with Capsular Contracture // *J. Clin. Microbiol.* – 2009. – Vol. 47, № 5. – P. 1333-1337.

16. Della Rovere G. Q., Benson J. R., Nava M. *Oncoplastic and Reconstructive Surgery of the Breast* / ed. Querci della Rovere G., Benson J.R., Nava M. CRC Press, 2010.

17. Doren E.L. et al. U.S. Epidemiology of Breast Implant-Associated Anaplastic Large Cell Lymphoma // *Plast. Reconstr. Surg.* – 2017. – Vol. 139, № 5. – P. 1042-1050.

18. Hammond D.C. *Atlas of aesthetic breast surgery.* – Elsevier: Michigan, 2008. – Vol. 215.

19. Hammond D.C., Schmitt W.P., O'Connor E.A. Treatment of

breast animation deformity in implant-based reconstruction with pocket change to the subcutaneous position // *Plast. Reconstr. Surg.* – 2015. – Vol. 135, № 6. – P. 1540-1544.

20. Hedén P. et al. Anatomical and Round Breast Implants: How to Select and Indications for Use // *Plast. Reconstr. Surg.* – 2015. – Vol. 136, № 2. – P. 263-272.

21. Hidalgo D.A., Weinstein A.L. Intraoperative Comparison of Anatomical versus Round Implants in Breast Augmentation: A Randomized Controlled Trial // *Plast. Reconstr. Surg.* – 2017. – Vol. 139, № 3. – P. 587-596.

22. Hoehler H. Breast augmentation: the axillary approach // *Br. J. Plast. Surg.* – 1973. – Vol. 26, № 4. – P. 373-376.

23. Kaidar-Person O. et al. ESTRO ACROP consensus guideline for target volume delineation in the setting of postmastectomy radiation therapy after implant-based immediate reconstruction for early stage breast cancer // *Radiotherapy and Oncology.* – 2019. – Vol. 137. – P. 159-166.

24. Kashirina E.P., Komarov R.N., Vychuzhanin D.V. Breast Cancer Surgery, History and Current State: a Literature Review // *Creative surgery and oncology.* – 2021. – Vol. 11, № 3. – P. 220-227.

25. Klinger F. et al. Immediate direct-to-implant breast reconstruction: A single center comparison between different procedures // *Front. Surg.* – 2022. – Vol. 9. – P. 935410.

26. Li S. et al. Complications Following Subpectoral Versus Prepectoral Breast Augmentation: A Meta-analysis // *Aesthet. Plast. Surg.* – 2019. – Vol. 43, № 4. – P. 890-898.

27. McGuire K.P. et al. Are mastectomies on the rise? A 13-year trend analysis of the selection of mastectomy versus breast conservation therapy in 5865 patients // *Ann. Surg. Oncol.* – 2009. – Vol. 16, № 10. – P. 2682-2690.

28. Mofid M.M. et al. Nipple-Areola Complex Sensitivity after Primary Breast Augmentation: A Comparison of Periareolar and Inframammary Incision Approaches // *Plast. Reconstr. Surg.* – 2006. – Vol. 117, № 6. – P. 1694-1698.

29. Montemurro P. et al. Why Do We Need Anatomical Implants? the

Science and Rationale for Maintaining Their Availability and Use in Breast Surgery // *Aesthet. Plast. Surg.* – 2020. – Vol. 44, № 2. – P. 253-263.

30. Munhoz A.M. et al. Immediate nipple-areola-sparing mastectomy reconstruction: An update on oncological and reconstruction techniques // *World J. Clin. Oncol.* – 2014. – Vol. 5, № 3. – P. 478-494.

31. Nahabedian M.Y. Breast reconstruction: a review and rationale for patient selection // *Plast. Reconstr. Surg.* – 2009. – Vol. 124, № 1. – P. 55-62.

32. Noels E.C. et al. Breast Implants and the Risk of Breast Cancer: A Meta-Analysis of Cohort Studies // *Aesthet. Surg. J.* – 2015. – Vol. 35, № 1. – P. 55-62.

33. Piroth M.D. et al. Implant-based reconstruction and adjuvant radiotherapy in breast cancer patients-current status and DEGRO recommendations // *Strahlenther. Onkol.* – 2025. – Vol. 201, № 4. – P. 353-367.

34. Recht A. et al. Postmastectomy Radiotherapy: An American Society of Clinical Oncology, American Society for Radiation Oncology, and Society of Surgical Oncology Focused Guideline Update // *Pract. Radiat. Oncol.* – 2016. – Vol. 6, № 6. – P. e219-e234.

35. Reece E.M. et al. Primary Breast Augmentation Today: A Survey of Current Breast Augmentation Practice Patterns // *Aesthet. Surg. J.* – 2009. – Vol. 29, № 2. – P. 116-121.

36. Ricci J.A. et al. A meta-analysis of implant-based breast reconstruction and timing of adjuvant radiation therapy // *Journal of Surgical Research.* – 2017. – Vol. 218. – P. 108-116.

37. Rocco N. et al. Different types of implants for reconstructive breast surgery // *Cochrane Database Syst. Rev.* – 2016. – Vol. 2016, № 5. – P. CD010895.

38. Rubi C.G. et al. Comparing Round and Anatomically Shaped Implants in Augmentation Mammoplasty: The Experts' Ability to Differentiate the Type of Implant // *Plast. Reconstr. Surg.* – 2017. – Vol. 139, № 1. – P. 60-64.

39. Shridharani S.M. et al. Breast augmentation // *Eplasty.* – 2013. – Vol. 13. – P. ic46.

40. Sigalove S. et al. Prepectoral Implant-Based Breast Reconstruction: Rationale, Indications, and Preliminary Results // *Plast. Reconstr. Surg.* – 2017. – Vol. 139, № 2. – P. 287-294.
41. Spear S.L., Bulan E.J., Venturi M.L. Breast augmentation // *Plast. Reconstr. Surg.* – 2004. – Vol. 114, № 5. – P. 73E-81E.
42. Spear S.L. et al. Outcome Assessment of Breast Distortion Following Submuscular Breast Augmentation // *Aesthet. Plast. Surg.* – 2009. – Vol. 33, № 1. – P. 44-48.
43. Spear S.L., Mesbahi A.N. Implant-based reconstruction // *Clin. Plast. Surg.* – 2007. – Vol. 34, № 1. – P. 63-73; abstract vi.
44. Stutman R.L. et al. Comparison of breast augmentation incisions and common complications // *Aesthet. Plast. Surg.* – 2012. – Vol. 36, № 5. – P. 1096-1104.
45. Tebbetts J.B., Adams W.P. Five critical decisions in breast augmentation using five measurements in 5 minutes: the high five decision support process // *Plast. Reconstr. Surg.* – 2005. – Vol. 116, № 7. – P. 2005-2016.
46. Tebbetts J.B., Adams W.P. Five critical decisions in breast augmentation using five measurements in 5 minutes: the high five decision support process // *Plast. Reconstr. Surg.* – 2006. – Vol. 118, № 7. – P. 35S-45S.
47. Tramm T., Kaidar-Person O. Optimising post-operative radiation therapy after oncoplastic and reconstructive procedures // *The Breast.* – 2023. – Vol. 69. – P. 366-374.
48. Wenz F., Budach W. Personalized radiotherapy for invasive breast cancer in 2017: National S3 guidelines and DEGRO and AGO recommendations // *Strahlenther Onkol.* – 2017. – Vol. 193, № 8. – P. 601-603.
49. Wiener T.C. Relationship of Incision Choice to Capsular Contracture // *Aesthet. Plast. Surg.* – 2008. – Vol. 32, № 2. – P. 303-306.
50. Wu Y. et al. Comparative complications of prepectoral versus subpectoral breast reconstruction in patients with breast cancer: a meta-analysis // *Front. Oncol.* – 2024. – Vol. 14. – P. 1439293.

51. Yun J.H., Diaz R., Orman A.G. Breast Reconstruction and Radiation Therapy // Cancer Control. – 2018. – Vol. 25, № 1. – P. 1073274818795489.

ISBN 978-5-6051651-6-3



Отпечатано в ООО «АРТЕК»,  
СПб, 6-я линия В.О., д. 3/10  
E-mail: [artek-1@mail.ru](mailto:artek-1@mail.ru), т. +7(911) 239-25-32  
Подписано в печать 06.06.25  
Формат 60x90/16. Тираж 50 экз.