

Федеральное государственное бюджетное учреждение  
«Национальный медицинский исследовательский центр онкологии  
имени Н.Н. Петрова» Министерства здравоохранения Российской Федерации  
(ФГБУ «НМИЦ онкологии им. Н.Н. Петрова» Минздрава России)  
*Отдел учебно-методической работы*

**Криворотько П.В., Новиков С.Н., Табагуа Т.Т.,  
Крживицкий П.И., Емельянов А.С., Амиров Н.С., Рогачев М.В.,  
Жильцова Е.К., Песоцкий Р.В., Ерещенко С.С., Гиголаева Л.П.,  
Николаев К.С., Комяхов А.В., Зернов К.Ю., Еналдиева Д.А.,  
Бондарчук Я.И., Ульрих Д.Г., Канаев С.В., Семиглазов В.Ф.**

**Метод определения сигнальных лимфатических узлов  
при раке молочной железы с помощью  
радиоизотопной и/или флуоресцентной методик**

*Учебное пособие*

Санкт-Петербург  
2024

УДК:618.19-006.6-07:615.849.19(07)  
ББК:57.15я7

Криворотько П.В., Новиков С.Н., Табагуа Т.Т., Крживицкий П.И., Емельянов А.С., Амиров Н.С., Рогачев М.В., Жильцова Е.К., Песоцкий Р.В., Ерещенко С.С., Гиголаева Л.П., Николаев К.С., Комяхов А.В., Зернов К.Ю., Еналдиева Д.А., Бондарчук Я.И., Ульрих Д.Г., Канаев С.В., Семиглазов В.Ф. Метод определения сигнальных лимфатических узлов при раке молочной железы с помощью радиоизотопной и/или флуоресцентной методик: учебное пособие для врачей и обучающихся в системе высшего и дополнительного профессионального образования. – Санкт-Петербург: НМИЦ онкологии им. Н.Н. Петрова, 2024. – 68 с.

ISBN 978-5-6048250-4-4.

Рецензент: доктор медицинских наук, профессор А.Ф. Урманчеева, врач-онколог хирургического онкогинекологического отделения, ведущий научный сотрудник научного отделения онкогинекологии федерального государственного бюджетного учреждения «Национальный медицинский исследовательский центр онкологии имени Н.Н. Петрова» Министерства здравоохранения Российской Федерации, г. Санкт-Петербург.

В учебном пособии представлено описание метода определения сигнальных лимфатических узлов при раке молочной железы с помощью радиоизотопной и/или флуоресцентной методик. По результатам биопсии сигнальных лимфатических узлов данные методики показали высокую диагностическую эффективность.

Учебное пособие предназначено для врачей-онкологов, врачей, работающих с онкологическими больными, а также для обучающихся по программам высшего и дополнительного профессионального образования.

Утверждено в качестве учебного пособия  
Ученым советом ФГБУ «НМИЦ онкологии  
им. Н.Н. Петрова» Минздрава России  
протокол № 10 от 28 ноября 2023 г.

ISBN 978-5-6048250-4-4

© Криворотько П. В. Коллектив авторов, 2024

## Содержание

Список сокращений	5
Введение	7
Глава 1. Показания и противопоказания к биопсии сигнальных лимфатических узлов	10
Глава 2. Методики биопсии сигнальных лимфатических узлов	12
2.1. Радиоизотопная методика	12
2.2. Флюоресцентная методика	16
Глава 3. Патоморфологическое исследование сигнальных лимфатических узлов	19
3.1. Маркировка лимфатических узлов	19
3.2. Вырезка лимфатических узлов	19
3.3. Патоморфологическое описание лимфатических узлов	20
3.4. Лечебная тактика у больных с отсутствием поражения сигнальных лимфатических узлов	22
3.5. Лечебная тактика у больных с пораженным сигнальным лимфатическим узлом	22
3.5.1. Изолированные опухолевые клетки	23
3.5.2. Микрометастазы	23
3.5.3. Макрометастазы	24
3.6. Внеаксиллярный лимфодренаж	29
Глава 4. Особые клинические ситуации при биопсии сигнального лимфатического узла	30
4.1. Протоковая карцинома in situ (DCIS)	30
4.2. Биопсия сигнального лимфатического узла в случаях мультицентричного рака молочной железы	30
4.3. Неоадьювантная химиотерапия и биопсия сторожевого лимфатического узла у пациентов с клинически отрицательными подмышечными лимфатическими узлами при первичной диагностике	31
4.4. Неоадьювантная химиотерапия и биопсия сигнального лимфатического узла у пациентов с доказанными метастазами в аксиллярных лимфатических узлах при первичном диагнозе	35
4.4.1. Аргументы в пользу полной аксиллярной лимфодиссекции (АЛД) у всех пациентов с доказанными метастазами в лимфатических узлах до начала неоадьювантной системной терапии	35

4.4.2. Аргументы против АЛД для всех пациентов с метастазами в лимфатических узлах до начала неоадьювантной химиотерапии	40
4.5. Адьювантная лучевая терапия после неоадьювантной системной терапии	44
4.6. Биопсия сигнального лимфатического узла при раке грудной железы у мужчин	47
4.7. Биопсия сигнального лимфатического узла при местнораспространенном раке молочной железы и воспалительном неоперабельном раке молочной железы	48
4.8. Биопсия сигнальных лимфатических узлов и рак молочной железы при беременности	48
4.9. Биопсия сигнального лимфатического узла после предыдущей операции на подмышечной области при рецидиве рака молочной железы	49
4.10. Биопсия сигнального лимфатического узла и одномоментная реконструкция молочной железы	50
Заключение и рекомендации	51
Контрольные вопросы	53
Тестовые задания	55
Список литературы	61

## Список сокращений

АЛД	– аксиллярная лимфодиссекция
БРВ	– безрецидивная выживаемость
БСЛУ	– биопсия сигнальных лимфатических узлов
ДИ	– доверительный интервал
ДЛТ	– дистанционная лучевая терапия
ИГХ	– иммуногистохимическое исследование
КТ	– компьютерная томография
ЛР	– локальный рецидив
ЛТ	– лучевая терапия
ЛУ	– лимфатический узел
МГ	– маммография
МЖ	– молочная железа
МРТ	– магнитно-резонансная томография
МЦ	– мультицентричность
НСТ	– неoadъювантная системная терапия
НХТ	– неoadъювантная химиотерапия
ОВ	– общая выживаемость
ОСО	– органосохраняющая операция
ОФЭКТ	– однофотонная эмиссионная компьютерная томография
ПЭТ	– позитронно-эмиссионная томография
ПЭТ-КТ	– позитронно-эмиссионная томография – компьютерная томография
РВЛУ	– радионуклидная визуализация лимфатических узлов
РМЖ	– рак молочной железы
РФП	– радиофармпрепарат
СЛУ	– сигнальный лимфатический узел
СМЖ	– скintiграфия молочных желез
СОГК	– специализированная однофотонная гамма-камера
ТНРМЖ	– тройной негативный рак молочной железы
УЗИ	– ультразвуковое исследование
$^{99m}\text{Tc}$	– $^{99m}\text{Tc}$ технеций
AJCC	– American Joint Committee on Cancer (Объединённый американский комитет по раку)
ALND	– Axillary Lymph Node Dissection (диссекция подмышечных лимфатических узлов)
ASCO	– American Society of Clinical Oncology (Американское

общество клинических онкологов)

BI-RADS – Breast Imaging Reporting and Data System (система интерпретации и протоколирования визуализации молочной железы)

DCIS – Ductal Carcinoma in situ (протоковая карцинома in situ)

EORTC – European Organisation for Research and Treatment of Cancer (Европейская организация по исследованию и лечению рака)

FNR – False negative rate (ложноотрицательный показатель)

ICG – Indocyanine Green (индоцианиновый зеленый, индоцианин)

ITC – Isolated Tumor Cells (изолированные опухолевые клетки)

IQR – Interquartile range (межквартильный размах)

NCCN – National Comprehensive Cancer Network (Национальная всеобщая онкологическая сеть)

SLND – Sentinel Lymph Node Dissection (диссекция сигнальных лимфатических узлов)

Sn – Signal nodes (сигнальные лимфатические узлы)

QoL – Quality of Life (качество жизни)

## Введение

В клинической практике патоморфологическая оценка лимфатических узлов, удаленных путем выполнения аксиллярной лимфодиссекции (АЛД), является лучшим показателем регионарного распространения раннего инвазивного рака молочной железы. В течение почти ста лет плановая АЛД была единственным методом установки статуса подмышечных лимфатических узлов [Moore M.P. et al., 1997].

Одной из главных причин выполнения АЛД являлась теория Холстеда, которая подразумевает, что заболевание изначально локализуется в молочной железе, а распространение опухолевых клеток происходит на регионарные лимфатические узлы через лимфатические сосуды. Считалось, что отдаленные метастазы развились именно из этих метастатических лимфатических узлов.

Наблюдательные исследования опровергли эту теорию, так как отдаленные метастазы можно увидеть и без вовлечения регионарных лимфатических узлов. На смену теории Холстеда пришла теория Фишера, которая в первую очередь рассматривает рак молочной железы как системное заболевание. Это означает, что метастазы как отдаленные, так и в регионарных лимфатических узлах развиваются в результате распространения раковых клеток из первичной опухоли на ранней стадии заболевания. Поскольку эта теория стала общепринятой, терапевтическая роль полного удаления регионарных лимфатических узлов резко снизилась [Mabry H. et al., 2007].

Сочетанием этих двух предыдущих гипотез является хорошо известной теорией Хеллмана, которая считает, что рак молочной железы является как локальным, так и системным заболеванием. Основываясь на этой теории, как местное, так и системное лечение играют свою особенную роль в лечении рака молочной железы. Удаление лимфатических узлов, в первую очередь, имеет прогностическое значение, и только удаление метастатических лимфатических узлов вносит терапевтический вклад в лечение РМЖ.

Клиническими исследованиями доказано, что облучение подмышечной области (ЛТ) или полное удаление подмышечных лимфатических узлов (АЛД) являются эффективными альтернативами лечения метастатических лимфатических узлов. Тем не менее, прогностическая информация может быть получена только при удалении лимфатических узлов.

Основываясь на предыдущей теории, ни АЛД, ни облучение подмышечной зоны не являются необходимыми этапами лечения при отсутствии метастазов в лимфатических узлах. Обе процедуры обладают побочными эффектами, такими как частые нарушения чувствительности, боль, преходящая дискинезия, снижение физической работоспособности и, в тяжелых случаях, хроническая лимфедема, которые могут ухудшать качество жизни (QoL). Эти наблюдения привели к попыткам исключить АЛД из этапа лечения РМЖ в случаях клинически отрицательного статуса подмышечных лимфатических узлов, но частота локального рецидива (ЛР) в этих исследованиях была неприемлемо высокой [Hack T.F. et al., 1999].

Открытие Рамоном М. Кабаньясом сигнального (дозорного/сторожевого) лимфатического узла (СЛУ) было прорывом [Cabanas R.M., 1977]. Кабаньяс предложил удаление (биопсию сигнального лимфатического узла, БСЛУ) и исследование этого лимфатического узла для оценки необходимости проведения полной лимфодиссекции.

В 1992 году Дональд Мортон опубликовал свои результаты интраоперационной биопсии лимфатических узлов и картирования лимфатических узлов с использованием синего красителя у пациентов с меланомой [Morton D.L. et al., 1992].

В начале 90-х годов Д.Н. Крейг и др. и А.Е. Джулиано и др. сообщили об успешных испытаниях БСЛУ с использованием радиоизотопного метода и синего красителя [Krag D.N. et al., 1993; Giuliano A.E. et al., 1994]. Эти исследования послужили началом для применения концепции БСЛУ при раке молочной железы. С тех пор было опубликовано несколько тысяч статей, основано Международное сообщество по исследованию сторожевых лимфатических узлов и регулярно проводятся международные конференции по СЛУ.

Сегодня, биопсия сигнальных лимфатических узлов (БСЛУ) относится к числу современных методов с чувствительностью, достигающей 92-96 %. В 2005 г. Американское общество клинической онкологии (ASCO) впервые опубликовало руководство по биопсии сигнальных лимфатических узлов (БСЛУ) у больных раком молочной железы (РМЖ) [Mamounas E.P. et al., 2005].

Так сложилось, что основным методом биопсии сигнальных лимфатических узлов, используемом в НМИЦ онкологии им. Н.Н. Петрова, является радиоизотопный. Для маркировки сигнальных лимфатических узлов применяется широкий ряд коллоидных радио-

фармпрепаратов.

Несмотря на это, в практику БСЛУ внедряются и используются новые методики, которые существенно упрощают процедуру и делают ее доступной для учреждений, не имеющих радиоизотопных лабораторий. В середине 2000-х японскими хирургами была разработана методика БСЛУ, заключающаяся в использовании зеленой флюоресценции индоцианина (ICG), что является модификацией метода с использованием красителя, в котором обнаружение СЛУ облегчается флюоресцентной навигацией, индоцианин-флюоресценцией в близкой области инфракрасного спектра в диапазоне от 700 до 900 нм, который называется «оптическим окном» [Veronesi U. et al., 2010].

Это нашло клиническое применение, поскольку свет такой длины волны глубоко проникает в ткани, не поглощаясь гемоглобином или водой. Главным рассеивающим фактором является жировая ткань подмышечной области. Важной составляющей данного метода является глубокое проникновение инфракрасного спектра в слои кожи. В видимой части спектра подкожные лимфатические сосуды и узлы невидимы невооруженным глазом, а флюоресцентное изображение делает эту структуру видимой.

## Глава 1.

### Показания и противопоказания к биопсии сигнальных лимфатических узлов

Как правило, БСЛУ используется для любого инвазивного или микроинвазивного рака молочной железы, если поражение подмышечных лимфатических узлов не было подтверждено на предоперационном этапе. Хирургическое стадирование подмышечной области может быть исключено, если ее результат не влияет на адьювантное лечение.

Нет необходимости в проведении данной процедуры для пациентов старше 70 лет с размером опухоли T1, положительным по эстрогеновым рецепторам, если клинически подмышечная область интактна. Наиболее подходящим способом визуализации для предоперационной оценки подмышечной области является ультразвуковое исследование. Оно имеет исключительно высокую прогностическую ценность, если дополняется аспирационной биопсией тонкой иглой под ультразвуковым контролем.

Если эти исследования имеют положительный результат, БСЛУ не выполняется, но следует провести либо полную АДД I-III уровней, либо неоадьювантную химио- и / или лучевую терапию плюс БСЛУ / АДД. В случае, если пациент отказывается от этого вида лечения, может быть предложена лучевая терапия на область регионарного лимфооттока.

Физикальное обследование подмышечной области может дать ложный результат. Некоторые авторы сообщают о 30-50% ложноположительных результатов после пальпации подозрительных лимфатических узлов.

Номограммы, разработанные в крупных институтах, которые пытаются оценить вероятность вовлечения подмышечных лимфатических узлов на основе различных факторов, не всегда достоверны. Следовательно, положительный результат этих исследований не дает абсолютного показания к немедленному выполнению АДД, так же как отрицательный результат не является противопоказанием для БСЛУ. В таких случаях рекомендуется дополнительное ультразвуковое исследование регионарных лимфатических бассейнов.

Недавно были предприняты некоторые попытки использовать для стадирования аксиллярной области позитронно-эмиссионную томографию (ПЭТ), но данные показывают, что она не может заме-

нить БСЛУ. Если ПЭТ-КТ указывает на метастатический подмышечный лимфатический узел, БСЛУ не приносит пользы, но следует рассмотреть терапевтическую АЛД или неoadьювантную химиотерапию (НХТ) в связи с высокой чувствительностью этого обследования.

Если БСЛУ не принесла успеха (даже при использовании техники двойной маркировки), требуется выполнение АЛД, однако выборочная аксиллярная лимфодиссекция (удаление случайным образом 4-6 узлов I-II уровня) также возможна как процедура спасения.

## Глава 2. Методики биопсии сигнальных лимфатических узлов

Рассмотрим применяемые методики биопсии сигнальных лимфатических узлов.

### 2.1. Радиоизотопная методика

Методика биопсии сигнальных лимфатических узлов, так называемая радионавигация, основана на активном накоплении сигнальными лимфатическими узлами радиоактивных коллоидных частиц, введенных в опухоль, вокруг опухоли или в подкожную клетчатку молочной железы [Крживицкий П.И. и соавт., 2015].

Последующее интраоперационное использование чувствительных гамма-детекторов позволяет определить сигнальные лимфатические узлы, расположенные в подмышечной области, у 88-90% больных раком молочной железы, а совместное применение красителей и меченых коллоидов увеличивает вероятность обнаружения сигнальных лимфатических узлов в 94-97% [Криворотько П.В., 2013].

В свете сказанного несколько неожиданно может прозвучать заключение о том, что даже в этом случае процедуру БСЛУ нельзя признать адекватной.

Объяснения этому кроются в данных радионуклидной визуализации сигнальных лимфатических узлов, которая выполнялась до проведения оперативного вмешательства.

Важнейшим аспектом радиоактивного отслеживания СЛУ является предоперационная лимфосцинтиграфия. Это существенная и важная часть БСЛУ. Она динамически отображает маршрут изотопа в лимфатической системе и может предсказать наличие нескольких СЛУ.

Отсутствие дренажа в подмышечную область может предоставить хирургу ценную информацию для принятия решения о том, нужен ли двойной трассирующий метод БСЛУ, выборочная биопсия лимфатических узлов (случайная биопсия 4-6 подмышечных лимфатических узлов) или полная АЛД.

Стандартная БСЛУ, не включающая в себя лимфосцинтиграфию, не позволяет распознать «истинные» и «ложные» СЛУ, что, несомненно, влияет на информативность процедуры в целом.

Таким образом, стандартная процедура биопсии сигнальных лимфатических узлов у больных раком молочной железы должна в обязательном порядке включать в себя предоперационную лимфосцинтиграфию (рис. 1). с последующей радионавигацией и интраоперационным использованием красителей [Попова Н.С. и соавт., 2023].

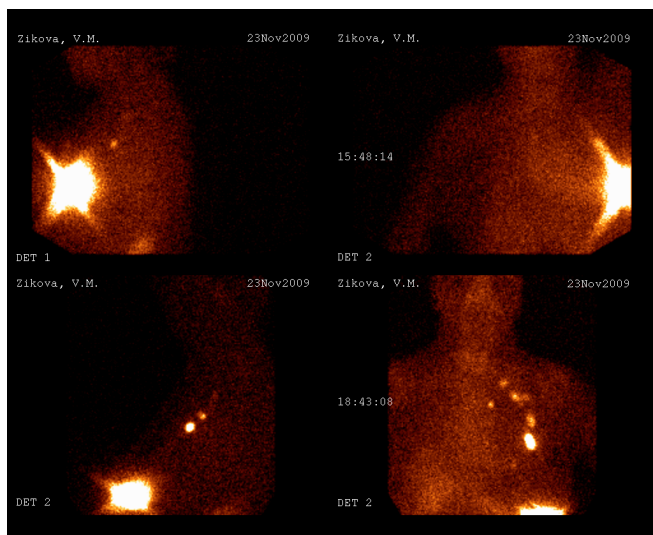


Рис. 1. Изображение сигнального лимфатического узла, полученное в гамма-камере после введения радиоизотопа. В область первичной опухоли введен радиоколлоид, который распространился в лимфатические узлы парастеральной и подмышечной областей [оригинальный рисунок].

На сегодняшний день наиболее популярными препаратами-метками для проведения биопсии сигнальных лимфатических узлов являются коллоидные радиофармпрепараты, меченые  $^{99m}\text{Tc}$ . Достаточно часто они используются самостоятельно или комбинируются с интраоперационным введением красителей.

Для маркировки сигнальных лимфатических узлов применяется широкий ряд коллоидных радиофармпрепаратов, которые различаются между собой по способу приготовления и диаметру получаемых коллоидных частиц [Albertini J.J. et al., 1996].

В орган вводится гамма-излучающий коллоид, который дренируется лимфатическими сосудами, а затем накапливается в течение более длительного периода времени в СЛУ в результате фагоцитоза (рис. 2).

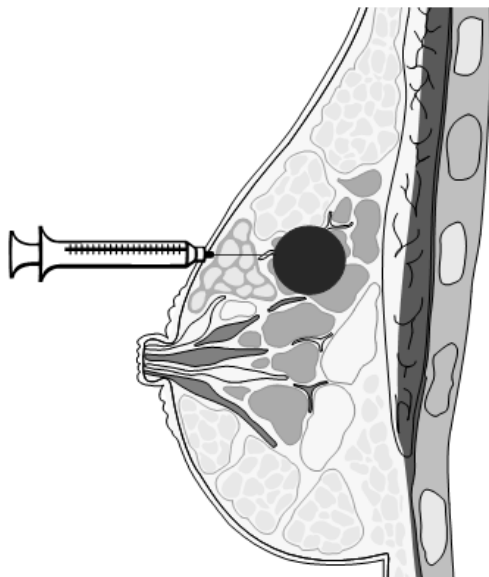


Рис. 2. Методика введения коллоида [оригинальный рисунок].

Агент представляет собой изотоп с энергией гамма-излучения (140 кэВ)  $^{99m}\text{Tc}$  с периодом полураспада 6 часов, связанный с коллоидом. Исследования показали, что это наиболее эффективный метод для БСЛУ при раке молочной железы.

Нахождение подмышечного СЛУ требует адекватной длины хирургического разреза (в среднем 2-6 см). Его также можно определить из кожного разреза при кожесохраняющей мастэктомии, сосоксохраняющей мастэктомии или органосохраняющей операции, если эта процедура позволяет безопасно ориентироваться в подмышечной области.

Используя низкоэнергетическую режущую / коагулирующую

диатермию, следует проводить послойное рассечение слоев по мере увеличения активности, измеряемой гамма-детектором. Важна бескровная хирургическая техника, поскольку даже небольшое кровотечение может вызывать сложности проведения БСЛУ в узкой и глубокой полости раны.

С помощью зубчатых щипцов и осторожного подъема лимфатического узла можно захватить соседние ткани, а также выполнить диссекцию и гемостаз.

Тело лимфатического узла не следует захватывать с помощью щипцов, так как это может повредить его структуру и затруднить патоморфологическое исследование. Также следует избегать чрезмерной коагуляции, так как это может привести к термическому повреждению лимфатического узла.

Жир, окружающий СЛУ, не следует грубо захватывать с помощью диссектора, так как при этом могут быть повреждены соседние нервы и кровеносные сосуды.

Не нужно забывать, что БСЛУ является минимально инвазивной процедурой, поэтому хирургическая техника должна быть соответственно атравматичной.

После вскрытия лимфатического узла следует измерять активность образца (вдали от места инъекции), чтобы проверить удаленно радиоактивность лимфатического узла.

Затем образец должен быть передан в физиологическом растворе для интраоперационного патоморфологического исследования (цитологическое исследование мазков отпечатков или свежемороженых срезов).

Активность в подмышечной ране должна быть измерена снова с использованием гамма-детектора, чтобы убедиться, что остаточная активность снизилась до уровня фоновой активности. Хирург должен также осмотреть подмышечную область, чтобы проверить наличие патологических лимфатических узлов (которые могут иметь нормальную активность).

Если дальнейшая процедура БСЛУ или радикальной аксиллярной лимфодиссекции не требуется, полость раны следует ушить послойно после тщательного гемостаза и ревизии операционного поля (рис. 3).

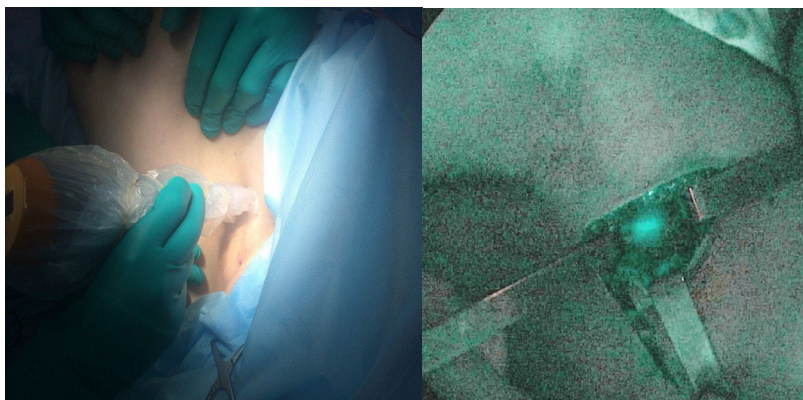


Рис. 3. Поиск сигнального лимфатического узла гамма-щупом (Gamma Finder II) во время операции. Визуализация сигнальных лимфатических узлов проведена двумя методами: радиофармпрепарат введен накануне операции, краситель (индоцианин) – непосредственно перед операцией [оригинальный рисунок].

## 2.2. Флюоресцентная методика

В клинике ФГБУ «НМИЦ онкологии им. Н.Н. Петрова» Минздрава России еще в 2017 году проводилось исследование: «определение методом флюоресценции интраоперационно сигнальных лимфатических узлов при помощи индоцианина зеленого», в которое было включено 52 пациента [Семиглазов В.Ф. и соавт., 2020].

Методом исследования являлось интраоперационное введение препарата индоцианина зеленого субареоларно подкожно в количестве 2 мл (5 мг/мл) с 3-х минутной экспозицией, после чего с помощью IC-Flow-камеры визуализируются: место введения, пути лимфооттока и лимфатический узел.

На мониторе при выключении операционных ламп наблюдается свечение красителя через кожу.

С помощью гамма-детектора определяется накопление препарата технетрила,  $^{99m}\text{Tc}$  (торговое наименование: Technetril [ $^{99m}\text{Tc}$ ] – технетрил [ $^{99m}\text{Tc}$ ]; международное непатентованное наименование: Technetium [ $^{99m}\text{Tc}$ ] sestamibi – технеция [ $^{99m}\text{Tc}$ ] сестамиби).

Первые окрашенные лимфатические узлы на путях лимфооттока отправляются на срочное гистологическое исследование для выявления поражения.

По результатам визуализации накопление препарата индоцианинового зеленого (ICG) было выявлено у 46 (88%) пациентов, накопление препарата технетрила,  $^{99m}\text{Tc}$  – 43 (82%).

В комбинации методов ICG / технетрил,  $^{99m}\text{Tc}$  – у 51 (98%) пациентов.

По результатам срочного гистологического исследования поражение лимфатического узла было выявлено у 5 (9,6%) пациентов.

В 7 (13,4%) случаях выявлено поражение лимфатических узлов при окончательном гистологическом исследовании.

Все женщины, которым выполнялась биопсия сигнального лимфатического узла, имели стадию процесса cT1N0M0, cT2N0M0. В группу вошли пациенты в возрасте от 38 до 76 лет.

Таким образом, несмотря на то, что радиоизотопный метод и является типовым принятым стандартом диагностики СЛУ, использование флюоресценции индоцианина (ICG) является модификацией метода с использованием красителя, при котором обнаружение СЛУ облегчается флюоресцентной навигацией.

Комбинированный метод обладает большей специфичностью визуализации сигнальных лимфатических узлов (98%). Использование индоцианинового зеленого (ICG) позволяет обнаруживать СЛУ в 82-87% случаев, а комбинированное использование ICG и радиоизотопа в 99% (рис. 4, 5).

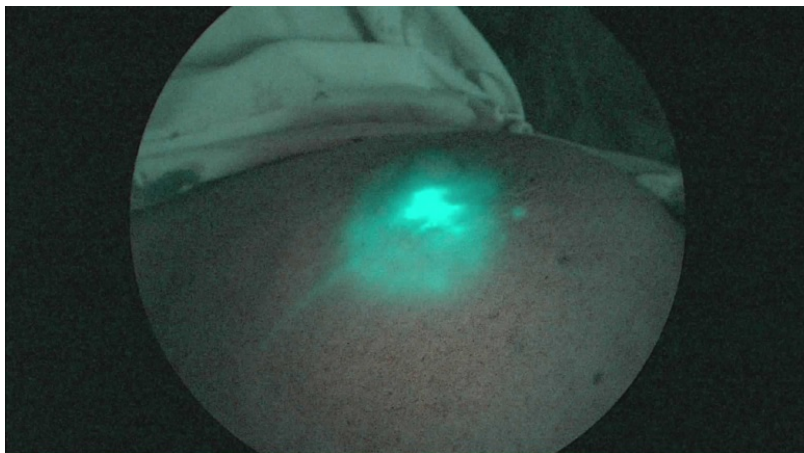


Рис. 4. Свечение ICG после подкожного введения [оригинальный рисунок].

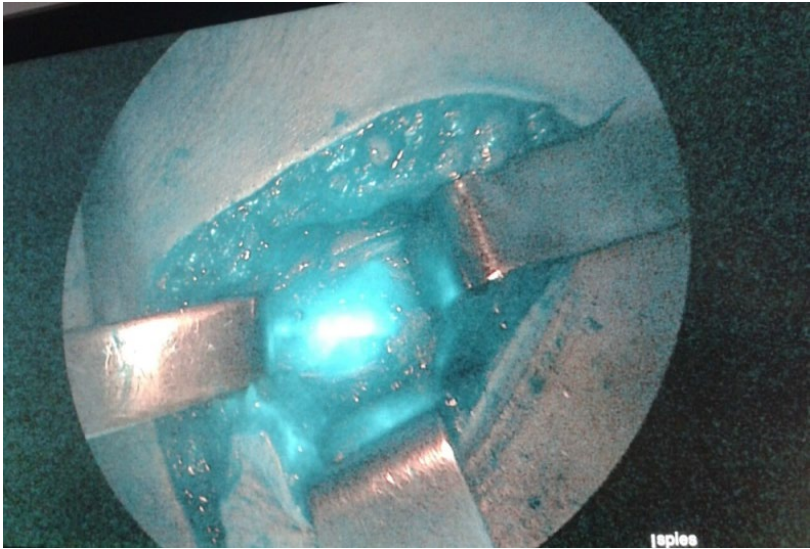


Рис. 5. Интраоперационная визуализация СЛУ [оригинальный рисунок].

### Глава 3.

## Патоморфологическое исследование сигнальных лимфатических узлов

Рассмотрим этапы патоморфологического исследования сигнальных лимфатических узлов.

### 3.1. Маркировка лимфатических узлов

- Сигнальные ЛУ идентифицируются хирургом по поглощению радиоизотопа и/или красителя во время проведения процедуры биопсии сигнальных лимфатических узлов (БСЛУ).

- Подмышечные ЛУ удаляются либо при проведении аксиллярной лимфодиссекции, либо при удалении дополнительных не сигнальных ЛУ при БСЛУ. Уровни I и II обычно удаляются при подмышечной лимфодиссекции, а узлы уровня III удаляются только в том случае, если хирург считает их подозрительными интраоперационно. Необходимо отдельно маркировать узлы III уровня, так как при их опухолевом поражении устанавливаются отдельные категории pN.

- Интрамаммарные ЛУ находятся в ткани молочной железы и наиболее часто встречаются в верхненаружном квадранте молочных желез. Они редко являются сигнальными ЛУ. Они включаются в группу подмышечных лимфатических узлов при определении категории pN.

- Внутригрудные, надключичные узлы и подключичные ЛУ редко удаляются при стадировании рака молочной железы. Если метастазы присутствуют в этих узлах, существуют определенные категории AJCC N.

### 3.2. Вырезка лимфатических узлов

- Макроскопически измененные ЛУ: обязательно указание размера макроскопически измененных лимфатических узлов. В случае подозрения на экстранодальную инвазию необходим забор как минимум одного образца из этой области. Опухолевые узлы в аксиллярной клетчатке без признаков остаточной ткани лимфатического узла расцениваются как метастазы в ЛУ.

- Макроскопически неизмененные ЛУ: вырезка должна обес-

печить достаточное количество материала для обнаружения всех возможных макрометастазов, поскольку они имеют прогностическое значение (т.е. любые депозиты опухолевых клеток >2 мм). Исходя из этого, каждый узел нарезается вдоль длинной оси на срезы 2 мм и все срезы подвергаются микроскопическому исследованию в последующем. Специализированные методы, такие как иммуногистохимия или молекулярные методы, могут помочь в обнаружении микрометастазов, которые, возможно, не были идентифицированы при использовании стандартной микроскопии. Однако, клиническое значение выявления этих небольших находок остается минимальным.

### 3.3. Патоморфологическое описание лимфатических узлов

- Количество исследованных узлов: Общее число узлов включает сигнальные ЛУ, несигнальные дополнительно иссеченные ЛУ, ЛУ после аксиллярной лимфодиссекции и интрамаммарные ЛУ. В случае если количество удаленных сигнальных и не сигнальных узлов составляет менее 6, используется модификатор AJCC «sn».

- Размер метастазов: метастазы в ЛУ классифицируются на 3 группы:

- Изолированные опухолевые клетки (ИТС) определяются как одиночные клетки или небольшие кластеры клеток размером не более 0,2 мм и не более 200 клеток в одном поперечном срезе. Узлы, содержащие только ИТС, исключаются из общего числа пораженных ЛУ при установлении категории pN, но должны быть включены в общее число исследованных узлов. В случае, если обнаруживаются только ИТС без микро- или макрометастазов в ЛУ, устанавливается патоморфологическая стадия pN0(i+).

- Микрометастазы имеют размеры более 0,2 мм, но не более 2 мм и/или содержат более 200 клеток в одном поперечном срезе. Если присутствуют только микрометастазы, то устанавливается стадия pN1mi. Если присутствует не менее 1 макрометастаза, узлы с микрометастазами включаются в общее количество узлов для классификации N. Признается, что существует существенное перекрытие между верхней границей ИТС и нижней границей категории pN1mi из-за присущих внутренних ограничений в патологической оценке ЛУ и выявлении минимальной опухолевой нагрузки в ЛУ. Таким образом, порог в 200 клеток в одном

поперечном срезе является ориентиром, помогающим патологоанатомам различать эти 2 категории.

- Макрометастаз – опухолевый очаг более 2 мм.

В случае обнаружения опухолевых клеток в ЛУ – наиболее вероятно они обнаруживаются именно в сигнальных ЛУ. В редких случаях метастазы обнаруживаются только в дополнительно иссеченных не сигнальных узлах. Такая ситуация может возникнуть, если истинный сторожевой узел полностью замещен опухолью (и поэтому не обнаружен при БСЛУ), если присутствуют индивидуальные особенности лимфоденитирования молочной железы или если процедура БСЛУ проведена с нарушениями. В заключении должно быть указано в каких именно ЛУ обнаружены опухолевые клетки.

Опухолевые клетки могут прорасти капсулу лимфатического узла с переходом на жировую ткань, что определяется как экстранодальная (или экстракапсулярная) опухолевая инвазия. При определении размера метастаза экстранодальное распространение также включается в измерение. Наличие опухолевых клеток в лимфатических пространствах в подмышечной области без распространения на жировую клетчатку не считается экстранодальной инвазией.

Лимфатический узел может быть полностью замещен опухолевой тканью. В случае обнаружения опухолевых узлов с клетками инвазивной карциномы в подмышечной жировой клетчатке они могут быть расценены как пораженные лимфатические узлы. Если клетки опухоли окружены тканью молочной железы и/или присутствует DCIS, то наиболее вероятно это опухоль, возникшая из ткани молочной железы в подмышечной области, и она не должна расцениваться как пораженный лимфатический узел.

Изменения опухоли в лимфатических узлах на фоне проведения системной терапии являются важным прогностическим фактором. В дополнение к информации, описанной выше, следует также сообщать о признаках ответа опухоли на лечение (например, небольшие скопления опухолевых клеток на фоне обширного фиброза). Фиброз не измеряется при определении размера остаточной опухоли в лимфатических узлах. В случае, если была проведена неоадьювантная системная терапия, используется категория ypN.

При интраоперационной оценке СЛУ следует максимально точно идентифицировать, препарировать и нумеровать отдельные лимфатические узлы. Наличие клипс или маркёров в ЛУ должно быть

подтверждено рентгенологически, и любые локализирующие маркёры должны быть извлечены. При интраоперационной оценке СЛУ может использоваться несколько методов, тем не менее анализ замороженных срезов является наиболее распространенным методом оценки. СЛУ разрезаются пополам вдоль продольной оси с последующим созданием срезов толщиной 2 мм и окраской гематоксилином и эозином. В среднем создается 12-14 срезов в зависимости от размера лимфатического узла. Более крупные узлы могут быть разделены на трех различных уровнях. Затем патолог проводит оценку полученных срезов. Вся процедура занимает 15-20 минут. Оставшиеся замороженные ткани фиксируются в формалине, помещаются в парафин для последующего планового гистологического исследования.

#### **3.4. Лечебная тактика у больных с отсутствием поражения сигнальных лимфатических узлов**

Для пациентов с клинически отрицательными подмышечными лимфатическими узлами, у которых при БСЛУ не обнаруживаются метастатические лимфатические узлы, дальнейшие хирургические процедуры не требуется. В рандомизированном исследовании NSABP B32 (Национальный проект по хирургическому адъювантному лечению рака молочной железы) приняли участие 5611 больных раком молочной железы с клинически отрицательной подмышечной области [Krag D.N. et al., 2004]. Исследователи сравнили результаты пациентов, прошедших БСЛУ с последующей АЛД по сравнению с пациентами, у которых выполнялась только БСЛУ (и АЛД только после положительного СЛУ). Нет различий в частоте локорегионарного рецидива, общей выживаемости (ОВ) и безрецидивной выживаемости (БРВ) при медиане наблюдения в 8 лет [Krag D.N et al., 2007, 2010].

#### **3.5. Лечебная тактика у больных с пораженным сигнальным лимфатическим узлом**

У 60-70% пациентов СЛУ является единственным узлом, содержащим метастатические клетки, но у трети пациентов наблюдаются дополнительные метастазы в других, не сигнальных узлах [Cserni G., 2014]. Поэтому лечение пациентов с положительным СЛУ является одним из наиболее интересных вопросов в современной хирургии

рака молочной железы.

Положительные СЛУ можно разделить на изолированные опухолевые клетки, микрометастатические и макрометастатические группы.

### **3.5.1. Изолированные опухолевые клетки**

6-е издание TNM впервые определило концепцию изолированных опухолевых клеток в СЛУ. Текущее определение включает группы опухолевых клеток размером не более 0,2 мм и с числом клеток менее 200. Они обозначаются как pN0 (i +). В случае положительного СЛУ, содержащего только изолированные опухолевые клетки, дальнейшая подмышечная хирургия или облучение не требуются, и нет никаких указаний на адъювантную химиотерапию. Данные свидетельствуют о том, что эти «метастатические» лимфатические узлы не имеют клинической значимости [Pugliese M.S. et al., 2009].

### **3.5.2. Микрометастазы**

БСЛУ позволяет патологу провести тщательное исследование одного (или нескольких) удаленных лимфатических узлов, в отличие от 15-20 узлов, удаленных в ходе АЛД. Это установило возможность более точной установки статуса подмышечной области и увеличило частоту обнаружения микрометастазов в исследуемых лимфатических узлах. Размер микрометастаза – 0,2-2 мм и стадивируется как pN1mi.

Хотя патоморфологически подтвержденный микрометастаз в сигнальных лимфатических узлах считается положительным СЛУ, считается, что выживаемость этих пациентов не ухудшается в сравнении с пациентами с отрицательным подмышечным статусом.

Основываясь на двух ретроспективных исследованиях пациентов, которым не выполнялась полная АЛД после БСЛУ и которые имели микрометастазы в лимфатическом узле (n = 141; 5,6%), частота местных рецидивов была выше, чем для пациентов с отрицательным СЛУ (n = 732; 2,3%) или с изолированными опухолевыми клетками (n = 345; 2,0%) [Reed J. et al., 2009, Pepels M.J. et al., 2012]. Выживаемость пациентов с микрометастазами была средней относительно пациентов с отрицательным и макрометастатическим пора-

жением лимфатических узлов.

По данным метаанализа, поражение дополнительных лимфатических узлов при микрометастатическом СЛУ наблюдается в 10-15%. В исследовании 23-01 IBCSG (Международная группа по изучению рака молочной железы) случайным образом были рандомизированы пациенты с микрометастатическим поражением сигнальных лимфатических узлов (n = 931) либо для полной АЛД, либо без полной АЛД (группа наблюдения) [Galimberti V. et al., 2013].

Первичными конечными точками были 5-летняя безрецидивная выживаемость и общая выживаемость. По результатам исследования не было обнаружено существенных различий между двумя группами (87% против 92% и 97,6% против 98%) при медиане наблюдения 49 месяцев. Согласно результатам исследования, не проведение АЛД так же безопасно, как и дальнейшее хирургическое лечение подмышечной впадины при наличии микрометастаза в сигнальном лимфатическом узле. Полная АЛД не требуется, при наличии 1-2 микрометастатических СЛУ. Принимая во внимание результаты последних клинических испытаний и консенсусных конференций, аксиллярная ЛТ также не требуется при наличии микрометастатического СЛУ.

### **3.5.3. Макрометастазы**

До недавнего времени общепринятой процедурой при подтвержденном макрометастазе в СЛУ была полная АЛД. В настоящее время существует множество проспективных рандомизированных контролируемых (РКИ) международных многоцентровых клинических исследований, в которых изучаются дополнительные терапевтические методы лечения подмышечной области с макрометастатическим поражением. В случае ограниченных подмышечных метастазов (см. ниже) при выполнении органосохраняющих операций и адекватной адъювантной системной терапии, можно избежать полной АЛД. В дополнение к тщательному наблюдению излишнее хирургическое вмешательство на подмышечной области не требуется. Другой возможной альтернативой является регионарная лучевая терапия.

Испытание ACOSOG Z0011 (Американская группа хирургов-онкологов) было первым опубликованным проспективным рандомизированным исследованием, в котором пациенты с метастазами в сигнальных лимфатических узлах были отнесены к группе наблюде-

ния, а не к группе хирургического лечения. В исследовании Z0011 пытались ответить на вопрос, всегда ли необходима полная АДД при положительном СЛУ, в случаях ОСО, когда пациенты получают адъювантную лучевую терапию на область молочной железы и адъювантное системное лечение. Результаты, опубликованные А. Джулиано и др., подтвердили, что для некоторых отобранных пациентов с начальными формами рака молочной железы (с не более чем двумя макрометастатическими СЛУ, органосохраняющей операцией и послеоперационным облучением ткани молочной железы) полная АДД не требуется [Giuliano A.E. et al., 2016].

Результаты были опубликованы в 2011 году. При медиане наблюдения 6,3 года в группе БСЛУ (без какого-либо дополнительного подмышечного вмешательства) частота подмышечных рецидивов составила 0,9%; при полной АДД – 0,4%. Не было обнаружено существенной разницы между ОВ и БРВ между двумя группами. Исследователи пришли к выводу, что такая низкая частота рецидивов в подмышечной области при положительном СЛУ была, главным образом, связана с постоянно развивающимися адъювантными методами лечения (ЛТ, химиотерапия, эндокринная терапия и терапия трастузумабом).

После первых результатов исследования ACOSOG Z0011 в 2016 году авторы сообщили о долгосрочных результатах. Четыреста сорок шесть пациентов были рандомизированы на БСЛУ и 445 на БСЛУ и АДД [Giuliano A.E. et al., 2016].

Обе группы были схожи по возрасту, шкале Блума-Ричардсона, эстроген-рецепторному статусу, адъювантной системной терапии, гистологии и размеру опухоли.

У пациентов, рандомизированных по АДД, медиана удаленных лимфатических узлов равнялась 17, по сравнению с медианой – 2 лимфоузла, удаленных только при БЛСУ ( $p < 0,001$ ). При АДД, как и ожидалось, удалялось больше положительных лимфатических узлов ( $p < 0,001$ ). При медиане наблюдения 9,25 лет статистически значимой разницы в местной безрецидивной выживаемости не наблюдалось ( $p = 0,13$ ). Совокупная частота местных рецидивов в аксиллярной области за 10 лет составила 0,5% в группе АДД и 1,5% в группе только БСЛУ ( $p = 0,28$ ).

Десятилетняя кумулятивная частота локального рецидива оставила 6,2% при АДД и 5,3% при использовании только БСЛУ ( $p = 0,36$ ). Авторы пришли к выводу, что, несмотря на возможность со-

хранения остаточных подмышечных метастазов после БСЛУ без АЛД, можно достигнуть превосходного регионарного контроля для отдельных пациентов с ранним метастатическим раком молочной железы, получавших лечение, с сохранением молочной железы, и адьювантную системную терапию.

Другое крупное РКИ в этой области было начато EORTC (Европейской организацией по исследованию и лечению рака) в 2001 году [Poortmans P.M. et al., 2015].

В исследовании AMAROS (после картирования подмышечной области: лучевая терапия или хирургическое вмешательство) изучался регионарный контроль над подмышечной впадиной, выживаемость и качество жизни среди пациентов с положительным СЛУ.

Пациенты с первичным раком молочной железы T1-2 и без клинической лимфаденопатии были включены в рандомизированное многоцентровое открытое исследование 3 фазы EORTC 10981-22023 AMAROS. Пациенты были рандомизированы (1: 1) с использованием компьютерной схемы распределения на группы либо АЛД, либо подмышечной ЛТ в случае положительного сигнального лимфатического узла. Первичной конечной точкой была частота 5-летнего подмышечного рецидива, которая считалась не более 4% для группы подмышечной ЛТ по сравнению с ожидаемыми 2% в группе АЛД. В период с 2001 по 2010 год в 34 центрах из девяти европейских стран было зарегистрировано 4823 пациента, из которых 4806 были рандомизированы.

2402 пациента были рандомизированы в группу АЛД и 2404 в группу аксиллярной ЛТ. Из 1425 пациентов с положительным СЛУ 744 были случайным образом отнесены к АЛД и 681 к подмышечной ЛТ; эти пациенты составляли целевую популяцию. Медиана наблюдения составила 6,1 года (IQR 4,1-8,0) для пациентов с положительными СЛУ. При АЛД у 220 (33%) из 672 пациентов, перенесших эту процедуру, были обнаружены дополнительные положительные лимфоузлы. Подмышечный рецидив произошел у четырех из 744 пациентов в группе АЛД и у семи из 681 в группе подмышечной ЛТ. 5-летняя частота аксиллярного рецидива составила 0,43% (95% ДИ 0,00-0,92) после АЛД против 1,19% (0,31-2,08) после подмышечной ЛТ.

Лимфедема в ипсилатеральной руке отмечалась значительно чаще после АЛД, чем после подмышечной ЛТ в 1 год, 3 года и 5 лет после проведения процедуры. EORTC до сих пор не опубликовал

никаких данных о выживаемости, связанной с исследованием. Результаты, представленные на международных конференциях, указывают на отсутствие существенной разницы между двумя группами в отношении специфической выживаемости (86,9% против 82,7%) и общей выживаемости (93,3% против 92,5%).

Исследование показало, что АЛД и подмышечная ЛТ при положительном СЛУ обеспечивают превосходный и сопоставимый подмышечный контроль для пациентов с первичным раком молочной железы Т1-2 без клинической лимфаденопатии. Подмышечная ЛТ приводит к значительно меньшей травматичности.

Отделение хирургии молочной железы Национального института онкологии Венгрии в 2002 году начало проспективное рандомизированное исследование с двумя рукавами. Исследование ОТОАСОР (Оптимальное лечение подмышечной впадины – хирургия или радиотерапия) было направлено на изучение длительного исхода двух разных лечебных вариантов (АЛД в сравнении с облучением подмышечной области без операции) у пациентов с ранним раком молочной железы и положительными подмышечными СЛУ [Sávolt Á. et al., 2017].

В исследование были включены пациенты с первичным инвазивным раком молочной железы на ранней стадии, с размером опухоли <3 см и предоперационным клиническим подозрением на вовлечение подмышечных лимфатических узлов. Пациенты были предоперационно рандомизированы на две группы лечения: либо обычная полная АЛД (А-плечо), либо подмышечная ЛТ (В-плечо). Пациенты в группе В получали облучение в 50 Гр во фракционированных курсах (2 Гр / день). Послеоперационное и адъювантное лечение проводилось в соответствии с действующими институциональными протоколами. Число пациентов, включенных в исследование, составило 2109. БСЛУ была успешной у 2073 пациентов (98,4%), а метастазы в СЛУ были обнаружены у 526 пациентов (25,4%).

После рандомизации 244 пациента были включены в группу АЛД, а 230 пациентов – в группу лучевой терапии. Остальные 52 пациента были исключены по разным причинам. Не было значительных различий в частоте рецидивов (1,6% в А-группе против 1,7% в В-группе) при медианном периоде наблюдения 8,1 года. Не было выявлено существенной разницы в ОВ (77,9% против 84,8%,  $p = 0,06$ ) и специфической выживаемости (72,1% против 77,4%,  $p = 0,51$ ). Ис-

следователи обнаружили, что подмышечная регионарная лучевая терапия является безопасной альтернативой полной АЛД для пациентов с метастатическими СЛУ.

Следует отметить, что как Американская национальная комплексная сеть по раку (NCCN), так и Сан-Галленский международный экспертный консенсус по раку молочной железы в 2013 году объявили, что полная АЛД может быть безопасно исключена из плана лечения в случае микрометастаза в СЛУ или при выполнении ОСО и одного или двух макрометастазов, если после операции планируется ЛТ [National Comprehensive Cancer Network (NCCN) guidelines Breast Cancer version 2.2017].

В 2015 году международный экспертный консенсус Сан-Галлена по первичной терапии раннего рака молочной железы подтвердил следующее: «Предотвращение аксиллярной лимфодиссекции для пациентов с одним или двумя макрометастатическими лимфатическими узлами доказало свою безопасность в большом институциональном исследовании, подтверждая применимость подходов рандомизированного испытания (ACOSOG Z011, AMAROS) для большинства женщин с клинически лимфатический узел-негативным раком молочной железы T1 и T2».

Комиссия была единодушна в том, что после мастэктомии таким пациентам требовалась АЛД, если не планируется ЛТ, но комиссия была почти поровну разделена во мнении при проведении ЛТ после мастэктомии. Явное большинство членов комиссии согласилось с исключением АЛД после органосохраняющей операции с запланированной стандартной ЛТ с захватом нижней группы подмышечных лимфатических узлов.

На 15-й Международной конференции по раку молочной железы в Сан-Галлене в 2017 году Дж. Т. Рутгерс сосредоточил свое внимание на интраоперационной оценке СЛУ. Процедура БСЛУ подверглась изменению по результатам испытания Z0011. Рутгерс заявил, что спорным является тот факт, что для пациентов, подвергающихся мастэктомии, многие хирурги продолжают оценивать СЛУ, хотя эти пациенты, по-видимому, выигрывают от ЛТ, если имеют положительный СЛУ, согласно обзору Совместной группы ранних исследователей рака молочной железы (EBCSTCG).

Интраоперационная оценка СЛУ может использоваться у пациентов с доказанными метастазами в лимфатических узлах при первичном диагнозе и у тех, кто получал неоадьювантную ХТ. У этих

пациентов АДД всегда считалась стандартом медицинской помощи, но, если СЛУ (и / или маркированный лимфатический узел) после неоадьювантной терапии свободен от заболевания, АДД можно было бы избежать.

Крайне важно, чтобы решения о том, как лечить подмышечные лимфатические узлы, принимались после многопрофильной консультации со знанием биологии опухоли, статуса сигнальных лимфатических узлов, планирования возможной ЛТ и системной терапии с учетом предпочтений пациента. Основным преимуществом интраоперационной оценки подмышечных лимфатических узлов является то, что метастатическое заболевание может быть диагностировано и устранено за одну операцию.

### **3.6. Внеаксиллярный лимфодренаж**

Клиническое значение экстрааксиллярного, преимущественно парастерального лимфооттока не было доказано. Проспективные рандомизированные исследования не смогли показать преимущества парастеральной лимфаденэктомии или БСЛУ. Результаты этих процедур меняют адьювантное лечение только в бесконечно малой пропорции (<1%) пациентов.

Кроме того, эти процедуры имеют потенциальные осложнения и косметические недостатки. Имеется также клинический опыт, показывающий, что отдельные парастеральные рецидивы встречаются достаточно редко. Обнаружение парастерального лимфодренажа и облучения этой области также не является рациональным решением. По этой причине парастеральная БСЛУ не должна быть клинически рутинной процедурой.

Подключичный, надключичный, нижний шейный, контралатеральный или внутримаммарный дренаж можно обнаружить при лимфосцинтиграфии. Интрамаммарные сторожевые лимфатические узлы квалифицируются как подмышечные лимфатические узлы, и при их удалении рекомендуется следовать протоколу диссекции подмышечного сигнального лимфатического узла.

## Глава 4.

### Особые клинические ситуации при биопсии сигнального лимфатического узла

Рассмотрим особые клинические ситуации при биопсии сигнального лимфатического узла.

#### 4.1. Протоковая карцинома *in situ* (DCIS)

При протоковой карциноме *in situ* не ожидается вовлечение подмышечной впадины. Следовательно, БСЛУ не требуется после ОСО в качестве первичного лечения. Тем не менее, даже если DCIS диагностируется до операции, при патоморфологическом исследовании иссеченной опухоли можно обнаружить инвазивный компонент, который может метастазировать в лимфатический узел [Takács T. et al., 2009].

Если при DCIS выполняется мастэктомия, то выполняется БСЛУ, так как эта процедура невозможна впоследствии, если инвазивный компонент будет обнаружен при патоморфологическом исследовании.

#### 4.2. Биопсия сигнального лимфатического узла в случаях мультицентричного рака молочной железы

Раньше считалось, что мультифокальный рак молочной железы был связан с более высоким риском поражения лимфатических узлов по сравнению с унифокальным раком молочной железы, и схема лимфодренажа из мультифокальных локализаций может отличаться. Функционально-анатомические исследования молочной железы показали, что разные квадранты обычно дренируются в один и тот же сигнальный лимфатический узел.

После субареолярной инъекции меченого коллоидного индикатора или красителя можно легко идентифицировать СЛУ даже при мультицентричном раке молочной железы. Многократные испытания подтвердили этот вывод. В одном из этих исследований изучалась эффективность БСЛУ у 141 пациента с мультицентричным раком молочной железы [Knauer M. et al., 2006].

У 91% пациентов, у которых биопсия была успешной, ложноотрицательный показатель (FNR) составил 4%. Более высокая частота

проведения АДД была объяснена более высокой частотой обнаружения положительного СЛУ при мультицентричном раке молочной железы. В свете этого БСЛУ является выполнимой процедурой при мультицентричном раке молочной железы по стандартным показаниям.

В проспективном международном многоцентровом исследовании EORTC 10981-22023 AMAROS оценивали частоту выявления СЛУ и поражение узлов у пациентов с мультифокальными опухолями [Donker M. et al., 2014].

Из первых 4000 зарегистрированных пациентов 342 были идентифицированы как имеющие многоочаговую опухоль при гистологическом исследовании и были сопоставлены со случайно выбранной контрольной группой из 684 пациентов с унифокальной опухолью. СЛУ был выявлен у 96% пациентов с мультифокальной опухолью и у 98% пациентов с унифокальным заболеванием. В мультифокальной группе у 51% были метастазы в сигнальном лимфатическом узле по сравнению с 28% в унифокальной группе, и дальнейшее вовлечение узлов при положительном СЛУ было обнаружено у 40% (38/95) и 39% (39/101) соответственно.

В этом исследовании 96% частота обнаружения СЛУ показывает, что процедура БСЛУ может быть высокоэффективной у пациентов с многоочаговой опухолью. Хотя лимфатический узел-положительный показатель СЛУ был в два раза выше в мультифокальной группе по сравнению с унифокальной группой, дальнейшее поражение узлов при положительном СЛУ было одинаковым в обеих группах. Это говорит о том, что процедура БСЛУ безопасна у пациентов с многоочаговым раком молочной железы [Ergul N. et al., 2017].

#### **4.3. Неoadьювантная химиотерапия и биопсия сторожевого лимфатического узла у пациентов с клинически отрицательными подмышечными лимфатическими узлами при первичной диагностике**

Существовало некоторое противоречие относительно времени выполнения БСЛУ у пациентов, которым запланирована неoadьювантная ХТ. Сторонники БСЛУ после ХТ предпочитают одну хирургическую процедуру с потенциально меньшим количеством вмешательств на подмышечной области. Противники ссылаются на ран-

ние исследования с низкими показателями выявления и высокими ложноотрицательными показателями выполнения БСЛУ после ХТ [Van der Heiden-van der Loo M. et al., 2015; Zetterlund L.H. et al., 2017].

Все больше пациентов с негативными подмышечными лимфатическими узлами получают неоадьювантную ХТ из-за больших размеров первичного очага и биологически агрессивных подтипов опухолей. Исследование SENTINA (SENTinel NeoAdjuvant) было разработано для оценки конкретного алгоритма определения времени стандартизированной процедуры БСЛУ у пациентов, которые перенесли неоадьювантную ХТ [Kühn T. et al., 2013].

SENTINA было проспективным многоцентровым когортным исследованием четырех групп, проведенным в Германии и Австрии. В исследование были включены больные раком молочной железы, которым назначена неоадьювантная ХТ. Пациентам с клинически лимфатический узел-негативным заболеванием (cN0) была проведена БСЛУ перед неоадьювантной ХТ (группа А). Если СЛУ был положительным (pN1), проводилась вторая процедура БСЛУ после неоадьювантной ХТ (группа В). Пациенты с клинически лимфатический узел-положительным заболеванием (cN+) получали неоадьювантную ХТ.

Тем, кто перешел в категорию ycN0 после ХТ (группа С), проводили БСЛУ и АЛД. Только пациенты с клинически положительным статусом лимфатических узлов после ХТ (ycN1) подвергались АЛД без БСЛУ (группа D). Первичной конечной точкой была точность (частота ложноотрицательных результатов) БСЛУ после неоадьювантной ХТ для пациентов, которые во время неоадьювантной ХТ (группа С) перешли из категории cN1 в категорию ycN0. Вторичные конечные точки включали сравнение скорости обнаружения СЛУ до и после неоадьювантной ХТ, а также ложноотрицательную частоту и частоту обнаружения СЛУ после первичного удаления сторожевого лимфатического узла.

Из 1737 пациентов, получавших лечение, 1022 подверглись БСЛУ до неоадьювантной ХТ (группы А и В) с частотой детекции 99,1% (95% ДИ 98,3-99,6; 1013 из 1022). У пациентов, которые перешли после неоадьювантной ХТ из cN + в ycN0 (группа С), частота выявления составила 80,1% (95% ДИ 76,6-83,2; 474 из 592), а ложноотрицательный показатель составил 14,2% (95% ДИ 9,9-19,4; 32 из 226). Ложноотрицательный показатель составил 24,3% (17 из 70) для

пациентов, которым был удален один СЛУ, и 18,5% (10 из 54) для тех, у кого были удалены два сторожевых узла (группа С). У пациентов, перенесших вторую процедуру БСЛУ после неoadьювантной ХТ (группа В), частота выявления СЛУ составила 60,8% (95% ДИ 55,6-65,9; 219 из 360), а ложноотрицательный показатель составил 51,6% (95% ДИ 38,7- 64,2; 33 из 64).

Согласно полученным результатам авторы заявили, что БСЛУ является надежным методом диагностики до неoadьювантной химиотерапии. После системного лечения процедура БСЛУ имеет более низкую частоту выявления и более высокую частоту ложноотрицательных результатов по сравнению с БСЛУ, выполненной до неoadьювантной ХТ. Эти ограничения следует учитывать, если биопсия планируется после неoadьювантной ХТ.

В исследовании, опубликованном К. Хант и др. в 2009 году, была проведена оценка точности БСЛУ для пациентов, перенесших неoadьювантную ХТ, по сравнению с пациентами, которым в первую очередь была сделана операция [Hunt K.K. et al., 2009].

В общей сложности 3746 пациентов с клинически отрицательными лимфатическими узлами стадии Т1-Т3 рака молочной железы перенесли БСЛУ в период с 1994 по 2007 год. Из 575 (15,3%) пациентов перенесли БСЛУ после ХТ, а 3171 (84,7%) вначале была выполнена операция. Пациенты после ХТ были моложе (51 против 57 лет,  $p < 0,0001$ ) и имели более высокие клинические стадии Т2-Т3 (87,3% против 18,8%,  $p < 0,0001$ ) при постановке диагноза. Частота выявления СЛУ составляла 97,4% в группе с неoadьювантной ХТ и 98,7% в группе первичной операции ( $p = 0,017$ ). Ложноотрицательные показатели были схожими между группами (5/84 [5,9%] при неoadьювантной ХТ против 22/542 [4,1%] в группе первичной хирургии,  $p = 0,39$ ).

Анализируя Т-стадию, в группе неoadьювантной ХТ было получено меньше положительных СЛУ (Т1: 12,7% против 19,0%,  $p = 0,2$ ; Т2: 20,5% против 36,5%,  $p < 0,0001$ ; Т3: 30,4% против 51,4 %,  $p = 0,04$ ). Подгрупповой анализ по клинической стадии не выявил различий в локально-регионарных рецидивах, БРВ или ОВ между группами. Авторы пришли к выводу, что БСЛУ после ХТ является таким же точным методом определения стадии подмышечных лимфатических узлов, как и БСЛУ до ХТ. БСЛУ после СНТ приводит к меньшей частоте обнаружения положительных СЛУ и уменьшает частоту АЛД.

Протокол В-27 Национального проекта по хирургическому адъ-

ювантному лечению рака молочных желез и кишечника исследовал возможность и точность процедуры БСЛУ в рандомизированном исследовании у пациентов, получавших неoadъювантную ХТ [Mamounas E.P. et al., 2005].

БСЛУ до АДД была проведена у 428 пациентов. Лимфатическое картирование проводили с помощью радиоактивного коллоида (14,7%) с использованием одного красителя лимфазурина синего (29,9%) или обоими методами (54,7%). Частота успешной идентификации и удаления СЛУ составил 84,8%. Данный показатель значительно увеличился при использовании радиоизотопа (от 87,6% до 88,9%) по сравнению с использованием одного лимфазурина (78,1%,  $p = 0,03$ ).

Не было никаких существенных различий в частоте выполнения БСЛУ в зависимости от клинического размера опухоли, клинического статуса лимфатических узлов или возраста. Из общего числа 343 пациентов метастазы в лимфатических узлах были обнаружены у 125 пациентов, а СЛУ были единственными положительными узлами у 70 пациентов (56,0%). Из 218 пациентов с отрицательными СЛУ недозорные узлы были положительными у 15 (ложноотрицательный показатель, 10,7%; 15 из 140 пациентов). Не было никаких существенных различий в частоте ложноотрицательных результатов в зависимости от клинических характеристик пациента или опухоли, метода лимфатического картирования или ответа опухоли молочной железы на НХТ.

Авторы пришли к выводу, что результаты сопоставимы с результатами многоцентровых исследований, оценивающих БСЛУ до системной терапии, и предполагают, что концепция сигнального лимфатического узла применима после неoadъювантной ХТ.

Согласно заявлению международного консенсуса экспертов Сан-Галлена по первичному лечению раннего рака молочной железы в 2009 году результаты БСЛУ после неoadъювантной ХТ являются надежными, как описано в метаанализе, опубликованном Ю. Ксин и др. [Xing Y. et al., 2006] и поддерживается опытом исследования П. Веронези и др. [Veronesi P. et al., 2009].

Консенсус международных экспертов в Сан-Галлене по первичному лечению раннего рака молочной железы в 2015 году пошел дальше и высказал мнение, что БСЛУ возможна после неoadъювантной ХТ и позволяет проводить точную оценку патоморфологического ответа опухоли (pCR). Следуя последним рекомендациям, при

клинически отрицательном статусе аксиллярных лимфатических узлов после неoadьювантной ХТ показатель ложноотрицательных результатов может быть значительно снижен (до уровня ниже 10%) с помощью метода двойной трассировки лимфатических узлов и удаления как минимум 2 СЛУ. В этих условиях БСЛУ является эффективной и безопасной процедурой после неoadьювантного лечения.

#### **4.4. Неoadьювантная химиотерапия и биопсия сигнального лимфатического узла у пациентов с доказанными метастазами в аксиллярных лимфатических узлах при первичном диагнозе**

Более широкое использование неoadьювантной системной терапии (НСТ) у пациентов с диагнозом рак молочной железы привело к тому, что хирургам и радиотерапевтам все чаще приходится встречаться с клиническими ситуациями, когда пациенты с первично-метастатическими лимфатическими узлами достигают полного клинического регресса. В таких случаях возникает множество вопросов о том, какое местно-регионарное лечение должно оптимально минимизировать частоту послеоперационных рецидивов заболевания, в то же время, сводя к минимуму осложнения, связанные с лечением.

Яблоком раздора в этом споре чаще всего является вопрос о том, должны ли все пациенты, которые на момент постановки диагноза (до начала НСТ) имели метастазы в аксиллярных лимфатических узлах, подвергаться полной аксиллярной лимфодиссекции (АЛД), если у них наблюдается полный клинический и рентгенологический ответ опухоли на лечение.

Возникает важный вопрос о том, какая стратегия локально-регионарного этапа лечения минимизирует риск рецидива заболевания, но в то же время сведет к минимуму осложнения, связанные с лечением.

##### **4.4.1. Аргументы в пользу полной аксиллярной лимфодиссекции у всех пациентов с доказанными метастазами в лимфатических узлах до начала неoadьювантной системной терапии**

Терапия, обеспечивающая избавление пациентов от потенциальных осложнений лечения, является важным условием в современную

эпоху лечения рака молочной железы.

Хирургическое вмешательство в аксиллярной области у пациента с исходно метастатическими лимфатическими узлами (cN+), превратившимися в категорию cN0 благодаря неоадьювантной системной терапии (НСТ), естественно должно рассматриваться с точки зрения уменьшения масштабов аксиллярной хирургии и снижения травматичности лечения. Исторически еще «старое» исследование B-04 National Surgical Adjuvant Breast and Bowel Project (NSABP) не показало преимущества радикальной мастэктомии в сравнении с менее обширной хирургией [Krag D.N. et al., 2007].

Тем не менее многие исследователи считают, что полная АЛД остается самым подходящим хирургическим вмешательством для этой группы пациентов.

Применение новых схем системной терапии позволяет достичь полный патологический ответ (pCR) в молочной железе и подмышечных лимфатических узлах у значительного числа пациентов, особенно с трижды-негативным и HER2-позитивным раком молочной железы. Хотя частота pCR для HER2+ и ТНПМЖ значительно увеличилась при использовании новых схем лечения, примерно у половины пациентов все еще остается резидуальное заболевание, что подчеркивает внутреннюю гетерогенность РМЖ даже в пределах одного и того же фенотипа. Идентификация пациентов с остаточным заболеванием имеет важные прогностические последствия, потому что у этих пациентов наблюдаются худшие отдаленные результаты лечения. Выявление пациентов с остаточным заболеванием позволяет корректировать адьювантную терапию, которая, как недавно было показано в исследованиях Н. Масуда и др. (2017), вон Г. Минквиц и др. (2019) улучшает исходы лечения рака молочной железы [Masuda N. et al., 2017; Minckwitz G. et al., 2019].

В исследовании CREATE-X, в котором оценивалась эффективность адьювантного капецитабина для пациентов с HER2-негативным раком молочной железы и остаточным заболеванием после неоадьювантной системной терапии, и в исследовании KATHERINE, в котором изучалось преимущество адьювантного назначения Т-DM1 по сравнению с трастузумабом для HER2+ РМЖ, у пациентов с резидуальным заболеванием после неоадьювантной химиотерапии существенное улучшение безрецидивной выживаемости было связано с использованием экспериментального метода лечения по сравнению со стандартным лечением. В исследовании

CREATE-X также наблюдалось улучшение общей выживаемости при постнеоадьювантном лечении капецитабином [Ishibashi Y. et al., 2022].

Кроме того, выявление остаточного заболевания в аксиллярных лимфатических узлах после неоадьювантной терапии должно считаться таким же показателем, что и резидуальная опухоль в молочной железе для участия пациентов в адьювантных исследованиях новых схем терапии. Следовательно, точное определение резидуальной стадии подмышечных лимфатических узлов после неоадьювантной терапии также имеет значение для адаптации адьювантной терапии.

Биопсия сигнальных лимфатических узлов (БСЛУ) является надежным методом для определения статуса аксиллярных лимфатических узлов у пациентов с клинически негативными (cN0) лимфатическими узлами при раннем раке молочной железы. Однако усовершенствование техники определения сигнального лимфатического узла (СЛУ) для определения резидуальной стадии заболевания у пациентов с клинически положительными лимфатическими узлами, которые подвергаются НХТ, является сложной задачей.

В трех проспективных многоцентровых исследованиях (SENTINA, ACOSOGZ1071 и SNFNAC) оценивалась возможность проведения БСЛУ у пациентов с клинически позитивными лимфатическими узлами (cN+) при постановке диагноза, которые подвергались неоадьювантной системной терапии. В каждом из этих исследований пациенты подвергались БСЛУ с последующей АЛД, и первичной конечной точкой было определение частоты ложноотрицательных заключений. В исследовании SENTINA частота идентификации СЛУ была менее 81% [Kühn T. et al., 2013].

Исследования SN FNAC и ACOSOG Z1071 сообщили о более высоких показателях идентификации СЛУ – 87,6% и 92,7% соответственно. Хотя показатели идентификации СЛУ в целом были хорошими, ложноотрицательные заключения при БСЛУ оказались выше, чем заявленная цель (10%), в пределах от 12,6% до 14,2% [Boughey J.C et al., 2016; Voileau J.F. et al., 2015].

Чтобы уменьшить частоту ложноотрицательных заключений данные исследования переключались на «двойную маркировку» СЛУ с удалением трех или более лимфатических узлов для снижения ложноотрицательных заключений до 10%. Тем не менее только у ограниченного числа пациентов (SENTINA, 34%; ACOSOG Z1071,

56,3%) удалось идентифицировать три или более СЛУ для снижения ложноотрицательных заключений. В более позднем исследовании А. Мамтани и др. было выявлено три или более сигнальных лимфатических узлов у 86% пациентов [Mamtani A. et al., 2016].

Различия между показателями в этих исследованиях подтверждают потенциальные трудности в выявлении нескольких СЛУ у пациентов после неoadьювантной системной терапии. Наконец, важно отметить, что долгосрочные онкологические последствия высокой частоты ложноотрицательных заключений по СЛУ остаются неясными, потому что пока нет данных об отдаленных результатах лечения этих когорт пациентов. Таким образом, нет исчерпывающих доказательств I уровня о безопасности исключения полной АЛД у этой популяции пациентов.

В попытке уменьшить частоту ложноотрицательных заключений при выполнении БСЛУ у пациентов, подвергающихся НСТ, было предложено несколько дополнительных технических стратегий. Эти стратегии включают в себя дополнительную оценку СЛУ с помощью иммуногистохимии (ИГХ) с цитокератинами и размещение клипсы в клинически метастатическом (cN+) «аномальном» лимфоузле, подтвержденным гистологическим исследованием. Этот метод позволяет впоследствии локализовать и удалить маркированный клипсой метастатический лимфатический узел в составе остальных сигнальных лимфатических узлов во время операции.

Было показано, что этот минимально инвазивный подход с удалением маркированного узла вместе с СЛУ, называемый таргетной аксиллярной диссекцией, уменьшает частоту ложноотрицательных заключений до 2,0%. Хотя это существенное снижение частоты ложноотрицательных заключений по сравнению с «классической» БСЛУ обнадеживает, полученные данные следует интерпретировать с осторожностью. Во-первых, этот опыт прицельной аксиллярной диссекции остается ограниченным, при этом показатели частоты ложноотрицательных заключений основаны на небольших когортах пациентов. Кроме того, подгрупповой анализ предполагает, что наличие резидуального заболевания и специфические различия в подтипах РМЖ могут также играть роль в точности таргетной аксиллярной диссекции.

При этом популяции пациентов с ТНРМЖ и HER2+ РМЖ имеют более высокую частоту ложноотрицательных заключений по сравнению с люминальными подтипами РМЖ. К тому же небольшие раз-

меры выборки в различных исследованиях ограничивают возможность делать точные выводы об истинной частоте ложноотрицательных заключений таргетной БСЛУ для различных групп пациентов. Кроме того, многие технические вопросы о стандартизации этих методов и обобщении, особенно за пределами крупных академических центров, еще не решены. В частности, остаются проблемы с определением маркированных лимфатических узлов.

В отчете крупного академического центра под авторством Т. Нгуен и др. [Nguyen T.T. et al., 2017], в котором оценивался опыт локализации и определения маркированного лимфоузла в небольшом испытании из 34 случаев РМЖ, в двух случаях локализация маркированного лимфоузла устанавливалась с помощью компьютерной томографии, а в пяти случаях маркированный лимфатический узел не мог быть локализован. Однако, учитывая небольшой и ограниченный опыт применения методики, ее широкое распространение в клинической практике может быть ограничено отсутствием в учреждении многопрофильной команды специалистов. До тех пор, пока эти технические проблемы не будут решены, и, что важно, данные о влиянии ряда факторов (таких как наличие остаточного заболевания и биология опухоли) на точность таргетной аксиллярной биопсии не будет установлена, многие специалисты полагают, что прицельная аксиллярная биопсия пока не сможет заменить полную АЛД.

Наконец, некоторые исследователи оценили значение методов диагностики для определения остаточного заболевания в лимфатических узлах. Уже упомянутое исследование SN FNAC показало, что точность ультразвукового исследования при выявлении остаточного заболевания в л/у составляет 62% [Boileau J.F. et al., 2015].

Исследование, проведенное Т. Хикен и др. [Hieken T.J., et al., 2013], показало, что «даже при визуализации полного ответа по всем методам диагностики (ультразвук, МРТ и ПЭТ-КТ) остаточное метастатическое поражение лимфатических узлов наблюдалось у значительной части пациентов.

Дж. Вебер и др. [Weber J.J. et al., 2017] пришли к аналогичному выводу, используя МРТ. Хотя было обнаружено, что некоторые особенности при ультразвуковом исследовании подмышечной области связаны с наличием остаточного заболевания после неoadъювантной химиотерапии, на сегодняшний день лучевые методы диагностики не могут заменить патоморфологическое исследование для стадирования аксиллярной области.

Таким образом, многие исследователи полагают, что полная АЛД всех уровней является неотъемлемой частью точной установки статуса подмышечных лимфатических узлов (т.е. регионарной стадии) у больных РМЖ с исходным (до НХТ) поражением подмышечной зоны.

АЛД должна оставаться стандартом медицинской помощи для пациентов с поражением аксиллярных лимфатических узлов до тех пор, пока не будет определен минимально инвазивный, высокоточный подход, проверенный в проспективных многоцентровых исследованиях, учитывающих наличие остаточной опухоли в молочной железе и/или лимфатических узлах, ее биологию, характеризующих долгосрочную онкологическую безопасность и облегчающих принятие решений о проведении адьювантной (постнеоадьювантной) системной терапии, которая может позитивно повлиять на выживаемость больных РМЖ.

#### **4.4.2. Аргументы против АЛД для всех пациентов с метастазами в лимфатических узлах до начала неоадьювантной химиотерапии**

Напротив, другие специалисты считают, что сохранение подмышечных лимфатических узлов после НХТ является такой же важной опцией, как сохранение молочной железы (если не более важной). Отмечено, что использование НХТ для увеличения вероятности сохраняющего молочную железу лечения – это концепция, с которой хирурги считались на протяжении десятилетий. В последние годы популярность НХТ возросла, причем в большинстве стран наибольший рост наблюдается у пациентов с ТНРМЖ и HER2 + РМЖ.

Эта тенденция обусловлена более частым достижением pCR опухоли в молочной железе и подмышечных лимфатических узлах, наблюдаемых при этих фенотипах (примерно от 50% до 55% при ТНРМЖ с добавлением препаратов платины и велипариба в неоадьювантную химиотерапию антрациклинами / таксанами и более чем в 60% в при HER2-позитивном раке молочной железы и использовании двойной анти-HER2-блокады в комбинации с неоадьювантной химиотерапией).

На основании данных исследования ACOSOG Z1071 более 60% пациентов с HER2-позитивным заболеванием и почти 50% у пациентов с ТНРМЖ и пораженными подмышечными лимфатическими уз-

лами до начала лечения достигли pCR в аксиллярных лимфатических узлах после НХТ [Boughey J.C. et al., 2013].

Эти высокие показатели аксиллярного ответа еще больше подтверждают правомочность концепции сохранения подмышечных лимфатических узлов после проведения неоадьювантной системной терапии.

Современный подход к лечению рака должен быть адаптирован к конкретному пациенту с целью оптимизации клинической пользы при минимизации возможных негативных последствий лечения. Возможность исключения излишней хирургии как на молочной железе, так и в подмышечной области является критическим компонентом специализированного лечения РМЖ. Проведение классической АЛД ассоциировано с негативными последствиями и осложнениями, включая послеоперационные болевые синдромы, ограничение функциональных возможностей верхней конечности и лимфедему.

Частота возникновения лимфедемы после АЛД варьируется от 20% до 40% и может в значительной мере снизить качество жизни пациентов. Идентификация пациентов, у которых достигнут pCR после НСТ, и у которых можно избежать полной АЛД, является отличной возможностью деэскалации излишней и потенциально вредной хирургической процедуры.

Таким образом, многие исследователи не согласны с аргументами за полную аксиллярную лимфодиссекцию у всех без исключения пациентов после НСТ. Пациенты с первично метастатическими подмышечными лимфатическими узлами, доказанными биопсией, которые получают неоадьювантную химиотерапию (плюс анти-HER2-таргетную терапию при HER2+ РМЖ), в результате которой cN1 транслировался в cN0, не должны подвергаться полной АЛД. БСЛУ может быть безопасно реализована в этом клиническом контексте с приемлемыми показателями ложноотрицательных заключений. Пациенты, у которых обнаружено три и более негативных СЛУ (т.е. ypN0), могут отказаться от полной АЛД.

Следует отметить, что медицинское сообщество единодушно в том, что пациенты с остаточным (резидуальным) заболеванием в СЛУ после НСТ должны подвергаться дальнейшему классическому хирургическому вмешательству на подмышечной зоне, поскольку дополнительное поражение других аксиллярных лимфатических узлов может быть выявлено более чем у 60% таких пациентов.

Следует отметить, что дополнительное локальное лечение ак-

силлярной области, будь то АЛД или направленная подмышечная лучевая терапия – это вопрос, который в настоящее время широко исследуется в различных онкологических центрах, включая НМИЦ онкологии им. Н.Н. Петрова.

Альтернативная перспектива возможна при рассмотрении трех проспективных клинических испытаний (ACOSOG Z1071, SENTINA и SN FNAC), в которых оценивалась осуществимость и точность БСЛУ для пациентов, у которых подтверждено поражение подмышечных лимфатических узлов до начала лечения, но которые после НХТ достигли клинической конверсии в ycN0 [Boughey J.C. et al., 2015].

Как обсуждалось ранее, критически важным для успешного применения БСЛУ в этой клинической ситуации является показатель ложноотрицательных заключений, определяемый как отношение числа пациентов с отрицательным СЛУ (cN0), но с метастатическими (ycN+) не сигнальными лимфатическими узлами, к числу пациентов, по меньшей мере с одним метастатическим лимфоузлом (СЛУ или не СЛУ). Общие показатели ложноотрицательных заключений в этих исследованиях колебались от 8,4% до 12,6%. Однако частота ложноотрицательных заключений уменьшалась, если были удалены по меньшей мере два сигнальных лимфоузла и, если использовалась двойная маркировка СЛУ (радиоизотоп и синий краситель) (в диапазоне от 4,9% до 10,8%).

Подгрупповой анализ исследования ACOSOG Z071 продемонстрировал, что показатель ложноотрицательных заключений при БСЛУ после НХТ может быть дополнительно уменьшен путем идентификации и удаления лимфатического узла, который был подвергнут биопсии до НХТ (подтвержденный метастатический лимфатический узел) [Boughey J.C. et al., 2014].

Чаще всего данный лимфатический узел определялся как узел, с рентгеноконтрастной клипсой, помещенной во время первичной биопсии. В испытании ACOZOG, когда маркированный лимфатический узел находился в пределах удаленных СЛУ (171 пациент), показатель ложноотрицательных заключений равнялся 6,8% по сравнению с 19%, когда маркированный лимфатический узел был обнаружен в препарате подмышечной клетчатки после полной АЛД (24 пациента). Удаление маркированного лимфоузла как одного из СЛУ является принципиальным доказательством безопасности использования БСЛУ.

В ситуациях, когда маркированный лимфатический узел не идентифицирован как один из СЛУ, можно предположить, что лимфодренаж был изменен при ответе на НСТ, так что маркированный лимфатический узел больше в нем не участвует. В таких случаях конкретная идентификация и удаление маркированного узла дополнительно к СЛУ, по лимфатическому картированию, приводит к снижению ложноотрицательных заключений. Кроме того, данная процедура успокаивает и пациента, и хирурга при осознании того, что метастатический до начала лечения лимфатический узел после НСТ стал «чистым» (ypN0).

Поздние исследования показывают, что примерно в 25% случаев первично маркированный лимфатический узел не является одним из идентифицированных СЛУ, однако было описано несколько методов для улучшения идентификации маркированного лимфоузла. К ним относятся татуаж, установка проводников, размещение радиоактивных зерен или радиочастотных отражателей. Один из более обширных опытов представлен А.С. Каудли и др. в онкологическом центре The University of Texas MD Anderson Cancer Center [Caudle A.S. et al., 2016].

Следует отметить, что в своем опыте исследователям удалось уменьшить показатель ложноотрицательных заключений до 1,4%. Признание важности удаления ранее подвергшихся биопсии лимфатических узлов в дополнение к СЛУ привело к пересмотру руководящих принципов National Comprehensive Cancer Network (NCCN), которые поддерживают возможность проведения БСЛУ для пациентов с метастатическими лимфатическими узлами до начала лечения, при маркировке лимфатических узлов и задокументированном их удалении.

Одним из методов улучшения показателя ложноотрицательных заключений при БСЛУ после НХТ является использование ИГХ. ИГХ играет ограниченную роль в оценке СЛУ у пациентов с клинически негативными (cN0) подмышечными лимфатическими узлами [Weaver D.L. et al., 2011].

Однако использование ИГХ для оценки СЛУ после НСТ уменьшало показатель ложноотрицательных заключений в исследовании SN FAC с 11,3% до 8,7% [Boughey J.C. et al., 2015].

Схожие результаты были представлены в подгрупповом анализе исследования ACOSOG Z1071 [Boughey J.C. et al., 2016]: из 17 пациентов с микро-метастатическими СЛУ, выявленными при ИГХ, у се-

ми было выявлено дополнительное поражение аксиллярных лимфатических узлов (41%). Эти результаты показывают, что применение ИГХ при БСЛУ увеличивает число пациентов с метастатическими лимфатическими узлами (включая микрометастазы), но зато снижает число ложноотрицательных заключений, т.е. улучшает точность методики.

Таким образом, альтернативная интерпретация тех же сведений, которые обсуждались в предыдущем разделе главы, приводит к главному заключению, что не каждому пациенту с подтвержденными биопсией метастатическими лимфатическими узлами до НСТ необходима полная АЛД.

В настоящее время многие полагают, что БСЛУ следует использовать для дифференцировки пациентов без поражения лимфатических узлов (ypN0) от пациентов с остаточным заболеванием в подмышечных лимфатических узлах (ypN+), для которых полная АЛД будет регионарным стандартом лечения (вне клинических испытаний, таких как Alliance A11202 [NCT01901094]).

БСЛУ в постнеoadьювантном этапе лечения является технически ответственной процедурой. Тем не менее представляется, что пациенты, которые соответствуют вышеизложенным критериям (маркированный до начала лечения метастатический лимфатический узел был удален в составе СЛУ, использовался двойной метод маркировки СЛУ, удалены три и более СЛУ, при исследовании которых не было обнаружено резидуальных метастазов), могут избегать калечащую процедуру АЛД.

#### **4.5. Адьювантная лучевая терапия после неoadьювантной системной терапии**

Независимо от подхода к оценке подмышечных лимфатических узлов клинические случаи с регрессом заболевания в аксиллярных лимфатических узлах благодаря НСТ поднимают важные дополнительные вопросы к лучевым терапевтам. Одна из проблем заключается в том, что доказательства, подтверждающие эффективность адьювантного регионарного облучения подмышечной области пациентов с метастатическими лимфатическими узлами, в основном получены из крупных рандомизированных исследований без неoadьювантной системной терапии. В условиях неoadьювантной системной терапии оценка роли регионарного облучения представляется

более сложной.

Ясно, что влияние лучевой терапии на выживаемость пациентов с РМЖ в основном связано с эффективностью системной терапии. Когда системная терапия неэффективна, регионарное облучение подмышечной области имеет незначительное влияние или вообще не влияет на выживаемость больных, поскольку она будет определяться биологией неконтролируемых системной терапией отдаленных метастазов, а не остаточным резидуальным местнорегионарным заболеванием.

По мере того, как системная терапия становится более эффективной, роль лучевой терапии и ее потенциальное влияние на выживаемость больных также возрастает, поскольку она направлена на область, где остаточная опухоль не может быть полностью устранена системной терапией или полностью удалена хирургическим путем. Наконец, когда системная терапия находится на пределе эффективности, роль всех местных методов лечения (включая регионарное облучение лимфатических коллекторов) снова уходит на второй план, потому что при максимально эффективной системной терапии все очаги заболевания будут искоренены только системной терапией. Большинство специалистов полагает, что мы еще не достигли точки, когда локальные методы лечения совершенно не нужны, но достигли ли мы нисходящей части перевернутой U-образной кривой в условиях пациентов с полным клиническим ответом на неоадьювантную терапию, остается открытым вопросом.

Наблюдательные исследования в настоящее время предоставляют некоторые данные для принятия решений. В исследованиях Онкологического центра The University of Texas MD Anderson Cancer Center, пациенты с метастазами РМЖ в лимфатических узлах до начала лечения, которые достигли pCR после неоадьювантной химиотерапии, по-видимому, выигрывали от регионарного облучения, если у них была поздняя клиническая стадия. Например, в исследовании, проведенном в 2016 году, пациенты, перенесшие мастэктомию при заболевании III стадии и достигшие pCR на фоне неоадьювантной химиотерапии, имели риск рецидива в 33% случаев в отсутствие лучевой терапии после мастэктомии, тогда как те, кто получал лучевую терапию после мастэктомии, имели риски всего 3% [Poortmans P.M. et al., 2016].

Учитывая, что предвзятость выбора для проведения лучевой терапии, вероятно, отражала более неблагоприятные характеристики

заболевания, этот вывод предоставляет убедительные доказательства того, что некоторые пациенты могут получить пользу, по крайней мере, с точки зрения локорегионарного контроля, от лучевой терапии, несмотря на то, что они уже достигли исключительного ответа опухоли на химиотерапию. Тем не менее, в другом докладе был продемонстрирован интересный факт отсутствия рецидивов среди пациентов со II клинической стадией заболевания, которые не получали постмастэктомическую лучевую терапию после достижения pCR [Budach W. et al., 2013].

Поиск оптимальных рекомендаций мотивирует дальнейшее исследование того факта, может ли лучевая терапия обоснованно отменяться у пациентов, достигших исключительного ответа опухоли на неoadьювантную терапию.

Дополнительные факты наблюдаются в ретроспективном анализе пациентов, получавших лечение в рамках исследований NSABP B-18 и B-27, в которых послеоперационная лучевая терапия и регионарное облучение лимфатических узлов после органосохраняющей операции на молочной железе не были разрешены протоколом [Fisher B. et al., 1997, Mamounas E.P. et al., 2005].

Пациенты, у которых было выявлено заболевание с метастатическими лимфатическими узлами и которые достигли полного регресса в лимфатических узлах после неoadьювантной химиотерапии, имели низкие показатели регионарного рецидива. Это обнаружение подтвердило гипотезу о том, что некоторые пациенты могут безопасно переносить менее агрессивную лучевую терапию (полное исключение лучевой терапии после мастэктомии и облучение только оставшейся ткани молочной железы без регионарных лимфатических коллекторов после органосохраняющей операции).

Тем не менее, учитывая данные о том, что регионарное облучение лимфатических коллекторов может влиять на дистанционный контроль заболевания, даже если влияние на локальнорегионарный контроль очень мало, для дальнейшей оценки этой гипотезы необходимо проведение рандомизированных исследований.

Регионарное облучение имеет низкий, но ненулевой риск токсичности. В условиях выполненной мастэктомии данная процедура также увеличивает нагрузку от лечения (и, учитывая, что немногие лучевые терапевты в Соединенных Штатах предлагают гипофракционную лучевую терапию при регионарном облучении, этот факт также увеличивает нагрузку и среди тех пациентов, которые под-

верглись хирургическому вмешательству с сохранением молочной железы). Таким образом, компромисс между возможным снижением контроля над заболеванием и возможным увеличением токсичности и нагрузки на пациента требует доказательств I уровня от рандомизированных исследований в этой конкретной ситуации. Фактически, набор в такое испытание активно ведется в Соединенных Штатах: NRG Oncology RTOG 1304 / NSABP B-51.

Обсуждаемый выше путь развития хирургического лечения подмышечной области ставит дополнительные вопросы для лучевого терапевта. Если пациент не подвергается АЛД за пределами центра, обладающего опытом в этом подходе, и считается, что существует значительный риск ложноотрицательных результатов, деэскалация лучевой терапии за счет исключения регионарного облучения лимфатических узлов может быть особенно опасной. Междисциплинарные дискуссии о местном контроле над заболеванием необходимы в таких случаях, но это не всегда возможно на практике – и, действительно, особенно маловероятно в условиях более низкой междисциплинарной координации, как раз там, где риск ложноотрицательной оценки аксиллярных лимфатических узлов может быть самым высоким.

Когда пациенту была выполнена полная АЛД, и в подмышечной области не осталось никаких признаков остаточного заболевания, лучевая терапия на I и II уровень аксиллярной области не показана. Для окончательного ответа на вопрос о возможности деэскалации лучевой терапии в других клинических ситуациях в итоге придется ждать результатов большого продолжающегося исследования NRG. В то же время во всех подобных клинических ситуациях с пациентом должны быть подробно обсуждены все имеющиеся данные для принятия решения, которые будут отражать их собственные предпочтения, в условиях, когда существует клиническое равновесие в отношении соответствующего подхода.

#### **4.6. Биопсия сигнального лимфатического узла при раке грудной железы у мужчин**

Рак грудной железы у мужчин встречается гораздо реже, чем рак молочной железы у женщин. В результате у онкологов меньше опыта в лечении этих пациентов. В одном исследовании лечения 30 мужчин с диагнозом рак грудной железы показатель успешности выполнения

БСЛУ составил 100%, а частота ложноотрицательных заключений – 0% [Boughey J.C. et al., 2006].

Исходя из этого, биопсия сигнальных лимфатических узлов у данной категории больных возможна. Из-за ограниченности данных международные рекомендации сообщают о возможности выполнения БСЛУ у мужчин с теми же показаниями, что и у женщин.

#### **4.7. Биопсия сигнального лимфатического узла при местнораспространенном раке молочной железы и воспалительном неоперабельном раке молочной железы**

Изначально процедура БЛСУ была возможна только для ранних опухолей молочной железы, менее 3 см. Метастазы в лимфатических узлах чаще встречаются при больших опухолях, но несколько исследований подтвердили безопасность выполнения БСЛУ для опухолей категории T2-T3 и клинически отрицательных лимфатических узлов подмышечной области [Wong S.L. et al., 2001].

Но БСЛУ все еще противопоказана при воспалительном раке молочной железы, потому что уровень ложноотрицательных результатов неприемлемо высок. Это связано с тем, что опухоль может изменить или частично заблокировать местный лимфодренаж. Международные рекомендации не рекомендуют БСЛУ для опухолей категории T4.

#### **4.8. Биопсия сигнальных лимфатических узлов и рак молочной железы при беременности**

На сегодняшний день имеется ограниченный опыт применения БСЛУ при беременности, но однозначно можно сказать, что в таких ситуациях синий краситель противопоказан из-за рисков, связанных с его тератогенностью (доказано при внутриамниотическом применении) [Mátrai Z. et al., 2013].

Может использоваться только изотопный индикатор с низкой дозой ( $\leq 10$  МБк  $^{99m}\text{Tc}$ ), после чего следует быстрая процедура и удаление места инъекции (например, мастэктомия). Этот метод имеет минимальный риск для плода, и БСЛУ безопасно может быть выполнена для раннего рака молочной железы во время беременности [Gentilini O. et al., 2010].

#### **4.9. Биопсия сигнального лимфатического узла после предыдущей операции на подмышечной области при рецидиве рака молочной железы**

Предыдущие рекомендации не рекомендовали БСЛУ для пациентов с предшествующей операцией на подмышечной области или рецидивом рака молочной железы. Тем не менее, руководящие принципы были изменены, так как проводились исследования успешных повторных процедур БСЛУ. В ретроспективном исследовании 150 пациентам после БСЛУ или АЛД была повторно выполнена БСЛУ меченным радиоизотопом (re-БСЛУ), и в 63% случаев удалось идентифицировать СЛУ [Maaskant-Braat A.J. et al., 2013].

Аберрантный дренаж был обнаружен у 59% пациентов, но лимфосцинтиграфия после предыдущей БСЛУ показала плохой лимфодренаж у большинства пациентов. В клинической практике повторная БСЛУ возможна, но для определения ее безопасности требуются дальнейшие исследования. Минимальный интервал повторения попытки биопсии не определен. Нет данных, основанных на изучении больших групп пациентов, для оценки безопасности БСЛУ после косметического увеличения или уменьшения молочной железы.

В 2012 году в Европейском журнале хирургической онкологии был опубликован обзор, посвященный роли БСЛУ в реоперативной обстановке с целью разработки алгоритма операции на подмышечной области при локальном рецидиве [Kothari M.S. et al., 2012].

Авторы рассмотрели опубликованные сообщения о БСЛУ при местном рецидиве у женщин, которые ранее перенесли АЛД или БСЛУ. Было выявлено шесть отчетов с 327 случаями, из которых 61% (199/327) имели предыдущую БСЛУ или АЛД с удалением <9 узлов. В целом успешная локализация СЛУ при повторном использовании составила 69% (227/327) в диапазоне 51-100%. У пациентов, которые ранее имели ограниченную операцию на подмышечной области (<9 удаленных узлов), частота успешной локализации СЛУ составила 83% (165/199), в диапазоне 68-100% и в 86% случаев (142/165, диапазон 80- 100%) СЛУ были отрицательными.

У этих пациентов не было отмечено подмышечных рецидивов после 26-46 месяцев наблюдения. Авторы пришли к выводу, что БСЛУ при рецидиве в молочной железе возможна и безопасна при успешной локализации СЛУ, связанной с объемом предшествующей

подмышечной хирургии.

#### **4.10. Биопсия сигнального лимфатического узла и одномоментная реконструкция молочной железы**

Надлежащий выбор времени для БСЛУ в случае одномоментной реконструкции молочной железы является основополагающим из-за потенциального изменения анатомии подмышечной области. БСЛУ предпочтительно проводить перед мастэктомией и реконструкцией, возможно в качестве отдельной процедуры [Mannu G.S. et al., 2012].

В таких случаях, если СЛУ является метастатическим, АДД может быть безопасно проведена перед любым микрохирургическим вмешательством в подмышечной области. После аутологичной реконструкции (например, микроанастомоза в аксиллярной области) неизбежна ишемия лоскута, а проведение реконструкции молочной железы торакодорзальным лоскутом делает процедуру АДД чрезвычайно трудной.

## Заключение и рекомендации

- Определение статуса подмышечных лимфатических узлов при раннем раке молочной железы является важным прогностическим фактором. Патоморфологическое исследование удаленных лимфатических узлов позволяет выявить метастазы и влияет на тактику лечения. Больным раком молочной железы на ранней стадии, если предоперационные обследования указывают на отсутствие признаков поражения подмышечных лимфатических узлов, рекомендуется выполнять БСЛУ (уровень доказательности: 1B). Для неопределенных случаев рекомендуется проведение аспирационной биопсии тонкой иглой или трепан-биопсии под ультразвуковым контролем.

- Для больных ранним раком молочной железы, если сигнальный лимфатический узел не поражен или если он содержит только изолированные опухолевые клетки, расширение объемов хирургических вмешательств на подмышечной области до АЛД не требуется (уровень доказательности: 1A).

- АЛД или неоадьювантная химиотерапия по-прежнему являются необходимыми этапами лечения для пациентов, у которых имеются клинические признаки поражения подмышечных лимфатических узлов. Для пациентов с клинической стадией cN1-N2, которые достигли полного патоморфологического ответа (усN0) после завершения неоадьювантной терапии, возможно проведение БСЛУ (при удалении не менее 3 СЛУ или использовании методики с двойной маркировкой СЛУ или при установке метки или удалении верифицированного до НХТ метастатического лимфатического узла). При выявлении поражения СЛУ (любой размер метастазов) у этой категории больных выполнение лимфодиссекции является обязательным.

- При выявлении СЛУ с микрометастатическим поражением АЛД можно не выполнять. Если СЛУ является макрометастатическим, но пациент удовлетворяет критериям исследования Z0011 и подтверждены только один или два метастатических лимфатических узла, то полная аксиллярная лимфодиссекция может быть заменена на ЛТ.

- Определения статуса лимфатических узлов не требуется при проведении органосохраняющей операции молочной железы по поводу DCIS (уровень доказательности: 1A). Если пациенту показана мастэктомия при обширной DCIS, рекомендуется выполнение БСЛУ.

При DCIS частота выявления инвазивного рака при окончательном патоморфологическом исследовании может достигать 20%. Таким образом, БСЛУ необходимо выполнять при распространенной форме DCIS.

- Если процедура БСЛУ завершилась неудачей (даже при использовании метода двойной маркировки) при инвазивном раке молочной железы, необходимо выполнить АЛД.

- Если в подмышечной области обнаружен какой-либо лимфатический узел с макроскопическими признаками метастазирования в дополнение к СЛУ, его также следует удалить.

- У пожилых пациентов (70 и старше) с отсутствием клинических признаков поражения лимфатических узлов, если категория N не влияет на решение вопроса о проведении адьювантной терапии, может быть исключена любая операция на подмышечной области.

- БСЛУ следует выполнять как отдельную процедуру до полного удаления молочной железы и одномоментной реконструкции молочной железы.

- БСЛУ не показана в случаях выполнения профилактической мастэктомии +/- одномоментной реконструкции молочной железы.

- Проведение БСЛУ возможно после неoadьювантного лечения, беременности или после предыдущих вмешательств на аксиллярной области при соблюдении особых мер предосторожности.

- Проведение БСЛУ не целесообразно при воспалительных формах рака молочной железы.

- При рецидиве рака молочной железы после проведенного хирургического лечения возможно проведение БСЛУ вместо рутинной АЛД при использовании методики двойного маркировки СЛУ и предоперационной лимфосцинтиграфии.

## Контрольные вопросы

1. Показания к биопсии сигнальных лимфатических узлов.
2. Противопоказания к биопсии сигнальных лимфатических узлов.
3. На чем основана методика биопсии сигнальных лимфатических узлов?
4. Какое предоперационное исследование должна включать стандартная процедура биопсии сигнальных лимфатических узлов у больных раком молочной железы?
5. Какой краситель вводится для определения методом флюоресценции интраоперационно сигнальных лимфатических узлов?
6. Куда вводится краситель для определения интраоперационно методом флюоресценции сигнальных лимфатических узлов?
7. Как идентифицируются во время оперативного вмешательства сигнальные лимфатические узлы?
8. Какие уровни лимфатических узлов удаляются при аксиллярной лимфодиссекции?
9. Как происходит патоморфологическая вырезка лимфатических узлов?
10. Какие факторы имеют значение при патоморфологическом описании лимфатических узлов?
11. Опухолевый очаг какого размера называют макрометастазом?
12. Что такое экстранодальная опухолевая инвазия?
13. Требуется ли дальнейшее хирургическое вмешательство при отсутствии поражения сигнальных лимфатических узлов?
14. Как можно классифицировать/разделить положительные СЛУ?
15. Какие лимфатические узлы обозначаются аббревиатурой pN0 (i+)?
16. Как патоморфологически стадируются микрометастазы?
17. Требуется ли проведение лучевой терапии при обнаружении микрометастаза в операционном материале?
18. Какое исследование показало, что АД и подмышечная ЛТ при положительном СЛУ обеспечивают превосходный и сопоставимый подмышечный контроль для пациентов с первичным раком молочной железы T1-2 без клинической лимфаденопатии?
19. Проводится ли БСЛУ при протоковой карциноме *in situ*?

20. Безопасна ли процедура БСЛУ у пациентов с многоочаговым раком молочной железы?
21. Является ли БСЛУ эффективной и безопасной процедурой после неoadьювантного лечения с клинически отрицательными подмышечными лимфатическими узлами при первичной диагностике?
22. Какие стратегии локальнорегионарного этапа лечения существуют для минимизации риска рецидива заболевания после неoadьювантной терапии у пациентов с доказанными метастазами в аксиллярных лимфатических узлах при первичном диагнозе?
23. Выполняется ли БСЛУ при раке грудной железы у мужчин?
24. Какую операцию международные рекомендации рекомендуют для опухолей категории T4?
25. Безопасно ли выполнение БСЛУ во время беременности?
26. Возможно ли проведение БСЛУ при рецидиве в молочной железе после предыдущей операции на подмышечной области?
27. На каком этапе предпочтительно проводить БСЛУ при выполнении реконструктивно-пластических операций?

## Тестовые задания

Инструкция: выберите один или несколько правильных ответов

1. Сигнальным лимфатическим узлом является:

Поле для выбора ответа	Варианты ответов	Поле для отметки правильного ответа (+)
а	первый на пути лимфатического оттока от опухоли узел	+
б	любой регионарный лимфатический узел, накапливающий радиофармацевтический препарат	
в	лимфатический узел, в котором раньше остальных накапливается краситель или радиофармацевтический препарат	
г	лимфатический узел, в котором выявлены опухолевые клетки	

2. Время начала проведения исследования накопления препарата в лимфатических коллекторах от момента введения радиофармацевтического препарата

Поле для выбора ответа	Варианты ответов	Поле для отметки правильного ответа (+)
а	10 минут	
б	30 минут	
в	интервал от 30 минут до 24 часов	+
г	6 часов	
д	интервал до начала исследования не имеет значения	

3. Показанием к биопсии сигнального лимфатического узла является какая категория N

Поле для выбора ответа	Варианты ответов	Поле для отметки правильного ответа (+)
а	категория N1	
б	категория N0	+
в	категория N2	
г	категория Nx	

4. Выявление опухолевых клеток в сигнальном лимфатическом узле является показанием для

Поле для выбора ответа	Варианты ответов	Поле для отметки правильного ответа (+)
а	лимфаденэктомии 1-3-го уровней	+
б	лимфаденэктомии 1-го уровня	
в	лимфаденэктомии 1-2-го уровней	
г	удаления или неудаления лимфатических узлов – на усмотрение хирурга	
д	удаления только пальпируемых лимфатических узлов всех групп	

5. Можно ли выполнять биопсию сигнального лимфатического узла при мультифокальном/мультицентричном раке молочной железы

Поле для выбора ответа	Варианты ответов	Поле для отметки правильного ответа (+)
а	можно	+
б	нельзя	
в	можно при мультифокальном поражении железы	
г	можно только с применением красителя	
д	можно, если узел окажется аксиллярным	

6. Применение красителя при определении сигнального лимфатического узла позволяет визуализировать

Поле для выбора ответа	Варианты ответов	Поле для отметки правильного ответа (+)
а	аксиллярные лимфатические узлы	+
б	парастернальные лимфатические узлы	+
в	подключичные лимфатические узлы	+
г	ретропекторальные лимфатические узлы	+

7. Является ли клинический диагноз DCIS показанием для биопсии сигнального лимфатического узла

Поле для выбора ответа	Варианты ответов	Поле для отметки правильного ответа (+)
а	является при установке диагноза по данным трепан-биопсии	
б	не является в РФ	
в	не имеет смысла ввиду отсутствия метастатического потенциала	
г	является только в рамках клинических испытаний	
д	нет стандартов в РФ	+

8. Оценена ли применимость методики сигнального лимфатического узла у женщин, подвергшихся неонкологической операции, например, редукционной или аугментационной маммопластике или реконструкции молочной железы

Поле для выбора ответа	Варианты ответов	Поле для отметки правильного ответа (+)
а	да	
б	нет	
в	оценена и может быть рекомендована в рутинной практике	+
г	исследований не проводилось	
д	да, только после операций в центральной зоне железы	

9. Как влияет ограничение хирургического вмешательства на аксиллярном лимфатическом коллекторе при применении методики биопсии сигнального лимфатического узла на лимфедему верхней конечности

Поле для выбора ответа	Варианты ответов	Поле для отметки правильного ответа (+)
а	снижает частоту лимфедемы	+
б	не влияет вообще	
в	исследований не проводилось	
Г	снижает частоту лимфедемы только резекция группы лимфатических узлов 1-го уровня	
д	увеличивает частоту лимфедемы	

10. Есть ли необходимость в изоляции больного от окружающих при методике биопсии сигнального лимфатического узла радиофармацевтическим препаратом

Поле для выбора ответа	Варианты ответов	Поле для отметки правильного ответа (+)
а	обязательная изоляция на 3 часа	
б	изоляция рекомендуется, но не обязательна	
в	необходимости в изоляции нет	+
г	исследований по данной теме не проведено	
д	изоляция необходима только от беременных	

11. Появляется ли «паутинный» синдром в подмышечной области после применения методики биопсии сигнального лимфатического узла

Поле для выбора ответа	Варианты ответов	Поле для отметки правильного ответа (+)
а	появляется	+
б	не появляется	
в	такого синдрома не описано	
г	появляется только при последующей лучевой терапии	
д	появляется у мужчин	

12. Как назван синдром, при котором происходит переходное развитие мелких лимфатических путей по верхневнутренней поверхности руки, встречающееся после выполнения биопсии сигнального лимфатического узла

Поле для выбора ответа	Варианты ответов	Поле для отметки правильного ответа (+)
а	«паутинный» синдром	+
б	синдром «сетки»	
в	синдром «медузы»	
г	синдром «лимфатической сети»	
д	«мраморный» синдром	

13. Средняя частота ложнонегативных результатов методики биопсии сигнального лимфатического узла по современным литературным данным

Поле для выбора ответа	Варианты ответов	Поле для отметки правильного ответа (+)
а	8,4 %	
б	12,0 %	
в	21,0 %	
г	от 2,0 до 29,0 %	+
д	12,4 %	

14. Радиофармацевтический препарат, рекомендуемый при маркировке сигнального лимфатического узла

Поле для выбора ответа	Варианты ответов	Поле для отметки правильного ответа (+)
а	технефит	
б	технетрил	
в	холин	
г	нет официально рекомендованного радиофармацевтического препарата	+
д	технеций	

15. Выберите неправильное утверждение: введение радиофармацевтического препарата при методике определения сигнального лимфатического узла производится

Поле для выбора ответа	Варианты ответов	Поле для отметки правильного ответа (+)
а	интратуморально	
б	перитуморально	
в	подкожно	
г	внутрикожно	
д	внутривенно	+

16. Можно ли не удалять оставшиеся лимфатические узлы при поражении одного сигнального лимфатического узла

Поле для выбора ответа	Варианты ответов	Поле для отметки правильного ответа (+)
а	можно	
б	нельзя	+
в	нет стандартов	
г	можно, но только в специализированном онкологическом отделении	
д	можно, если сигнальный лимфатический узел расположен парастернально	+

17. Какие преимущества «крупных» коллоидов при биопсии сигнального лимфатического узла

Поле для выбора ответа	Варианты ответов	Поле для отметки правильного ответа (+)
а	хорошая визуализация сигнального лимфатического узла	+
б	быстрая доставка коллоида к сигнальному лимфатическому узлу	+
в	длительное нахождение в сигнальном лимфатическом узле	
г	проникновение в истинно сигнальный лимфатический узел	
д	более информативный счет счетчика интраоперационно	

18. Что означает категория pNX (sn)

Поле для выбора ответа	Варианты ответов	Поле для отметки правильного ответа (+)
а	оценить сигнальный лимфатический узел не представляется возможным	+
б	сигнальный лимфатический узел не поражен	
в	сигнальный лимфатический узел не визуализирован	+
Г	сигнальный лимфатический узел не контрастирован	
д	сигнальный лимфатический узел менее 1 мм	

19. Может ли облучение подмышечной области рассматриваться как вариант безоперационного лечения РМЖ в рутинной практике для больных без клинически определяемого поражения лимфатического узла и позитивном сигнальном лимфатическом узле по данным биопсии

Поле для выбора ответа	Варианты ответов	Поле для отметки правильного ответа (+)
а	может	
б	не может	+
в	нет стандартов в РФ	+
Г	может при категории N1mic	
д	может при наружном расположении опухоли в железе	

20. Что такое картирование лимфатических узлов

Поле для выбора ответа	Варианты ответов	Поле для отметки правильного ответа (+)
а	методика для определения путей лимфооттока из ткани молочной железы	+
б	методика для определения топографии лимфатических узлов	+
в	методика нахождения сигнальных лимфатических узлов	
г	методика, используемая для планирования лучевой терапии	+
д	методика нахождения места введения красителя для биопсии сигнального лимфатического узла	

## Список литературы

1. Крживицкий П.И., Канаев С.В., Новиков С.Н., Черная А.В., Криворотько П.В., Семиглазов В.Ф., Семенов И.И., Пономарева О.И., Ильин Н.Д., Жукова Л.А. Использование ОФЭКТ-КТ для визуализации сигнальных лимфатических узлов у больных раком молочной железы // Вопросы онкологии. – 2015. – Т. 61, № 4. – С. 624-626.
2. Криворотько П.В. Роль радионуклидных методов в определении степени распространения и тактики лечения больных раком молочной железы: автореф. дис. ... д-ра. мед. наук. – Санкт-Петербург, 2013. – 44 с.
3. Семиглазов В.Ф., Криворотько П.В., Канаев С.В., Крживицкий П.И., Табагуа Т.Т., Новиков С.Н. Двадцатилетний опыт использования биопсии сигнальных лимфатических узлов при раке молочной железы // Опухоли женской репродуктивной системы. – 2020. – Т. 16, № 1. – С. 12-20.
4. Попова Н.С., Крживицкий П.И., Новиков С.Н., Данилов В.В., Валитова А.А., Брянцева Ж.В., Чёрная А.В., Криворотько П.В., Табагуа Т.Т., Артемьева А.С., Яганова Т.С. Радионуклидная диагностика рака молочной железы: опыт ФГБУ «НМИЦ онкологии им. Н.Н. Петрова» Минздрава России // Медицинская визуализация. – 2023. – Т. 27, № 1. – С. 35-45.
5. Albertini J.J., Lyman G.H., Cox C. et al. Lymphatic mapping and sentinel node biopsy in the patient with breast cancer // JAMA. – 1996. – Vol. 276. – P. 1818-1822.
6. Boileau J.F., Poirier B., Basik M. et al. Sentinel Node Biopsy After Neoadjuvant Chemotherapy in Biopsy-Proven Node-Positive Breast Cancer: The SN FNAC Study // J. Clin. Oncol. – 2015. – Vol. 33. – P. 258-264.
7. Boughey J.C., Ballman K.V., Le-Petross H.T. et al. Identification and Resection of Clipped Node Decreases the False-negative Rate of Sentinel Lymph Node Surgery in Patients Presenting With Node-positive Breast Cancer (T0-T4, N1-N2) Who Receive Neoadjuvant Chemotherapy: Results From ACOSOG Z1071 (Alliance) // Ann. Surg. – 2016. – Vol. 263. – P. 802-807.

8. Boughey J.C., Bedrosian I., Meric-Bernstam F. et al. Comparative analysis of sentinel lymph node operation in male and female breast cancer patients // *J. Am. Coll. Surg.* – 2006. – Vol. 203. – P. 475-480.

9. Boughey J.C., McCall L.M., Ballman K.V. et al. Tumor biology correlates with rates of breast-conserving surgery and pathologic complete response after neoadjuvant chemotherapy for breast cancer: findings from the ACOSOG Z1071(Alliance) Prospective Multicenter Clinical Trial // *Ann. Surg.* – 2014. – Vol. 260. – P. 608-614.

10. Boughey J.C., Suman V.J., Mittendorf E.A. et al. Factors affecting sentinel lymph node identification rate after neoadjuvant chemotherapy for breast cancer patients enrolled in ACOSOG FNAC (Alliance) // *Ann. Surg.* – 2015. – Vol. 261. – P. 547-552.

11. Boughey J.C., Suman V.J., Mittendorf E.A. et al. Sentinel lymph node surgery after neoadjuvant chemotherapy in patients with node-positive breast cancer: the ACOSOG Z1071 (Alliance) clinical trial // *JAMA.* – 2013. – Vol. 310. – P. 1455-1461.

12. Budach W., Kammers K., Boelke E., Matuschek C. Adjuvant radiotherapy of regional lymph nodes in breast cancer - a meta-analysis of randomised trials // *Radiat. Oncol.* – 2013. – Vol. 14 (8). – P. 267.

13. Cabanas R.M. An approach for the treatment of penile carcinoma // *Cancer.* – 1977. – Vol. 39. – P. 456-466.

14. Caudle A.S., Yang W.T., Krishnamurthy S. Improved axillary evaluation following neoadjuvant therapy for patients with node-positive breast cancer using selective evaluation of clipped nodes: implementation of targeted axillary dissection// *J Clin Oncol*, 2016, vol.34. – P.1072-1078.

15. Cserni G. Sentinel lymph node status and axillary lymph node dissection in the surgical treatment of breast cancer // *Orv. Hetil.* – 2014. – Vol. 155. – P. 203-215.

16. Donker M., van Tienhoven G., Straver M.E. et al. Radiotherapy or surgery of the axilla after a positive sentinel node in breast cancer (EORTC 10981-22023 AMAROS): a randomised, multicentre, open-label, phase 3 non-inferiority trial // *Lancet Oncol.* – 2014. – Vol. 15. – P. 1303-1310.

17. Ergul N., Huseyin K., Seyma Y. et al. Assessment of multifocality and axillary nodal involvement in early-stage breast cancer pa-

tients using 18FFDG PET/CT compared to contrast-enhanced and diffusion-weighted magnetic resonance imaging and sentinel node biopsy // *Acta Radiol.* – 2017. – Vol. 56. – P. 917-923.

18. Fisher B., Brown A., Mamounas E. Effect of preoperative chemotherapy on local-regional disease in women with operable breast cancer: findings from National Surgical Adjuvant Breast and Bowel Project B-18 // *J. Clin. Oncol.* – 1997. – Vol. 15. – P.2483-2493

19. Galimberti V., Cole B.F., Zurrada S. et al. Axillary dissection versus no axillary dissection in patients with sentinel-node micrometastases (IBCSG 23-01): a phase 3 randomised controlled trial // *Lancet Oncol.* – 2013. – Vol. 14. – P. 297-305.

20. Gentilini O., Cremonesi M., Toesca A. et al. Sentinel lymph node biopsy in pregnant patients with breast cancer // *Eur. J. Nucl. Med. Mol. Imaging.* – 2010. – Vol. 37. – P. 78-83.

21. Giuliano A.E., Ballman K., McCall L. et al. Locoregional recurrence after sentinel lymph node dissection with or without axillary dissection in patients with sentinel lymph node metastases: long-term follow-up from the American College of Surgeons Oncology Group (Alliance) ACOSOG Z0011 randomised trial // *Annals of Surgery.* – 2016. – Vol. 264. – P. 413-420.

22. Giuliano A.E., Haigh P.I., Brennan M.B. et al. Prospective observational study of sentinel lymphadenectomy without further axillary dissection in patients with sentinel node-negative breast cancer // *J. Clin. Oncol.* – 2000. – Vol. 18. – P. 2553-2559.

23. Giuliano A.E., Hawes D., Ballman K.V. et al. Association of occult metastases in sentinel lymph nodes and bone marrow with survival among women with early-stage invasive breast cancer // *JAMA.* – 2011. – Vol. 306. – P. 385-393.

24. Giuliano A.E., Hunt K.K., Ballman K.V. et al. Axillary dissection vs no axillary dissection in women with invasive breast cancer and sentinel node metastasis. A randomised clinical trial // *JAMA.* – 2011. – Vol. 305. – P. 569-575.

25. Giuliano A.E., Kirgan D.M., Guenther M. et al. Lymphatic mapping and sentinel lymphadenectomy for breast cancer // *Ann. Surg.* – 1994. – Vol. 220. – P. 391-401.

26. Hack T.F., Cohen L., Katz J. et al. Physical and psychological

morbidity after axillary lymph node dissection for breast cancer // *J. Clin. Oncol.* – 1999. – Vol. 17. – P. 143-149.

27. Hieken T.J., Boughey J.C., Jones K.N. Imaging response and residual metastatic axillary lymph node disease after neoadjuvant chemotherapy for primary breast cancer // *Ann. Surg. Oncol.* – 2013. – Vol. 20. – P. 3199-3204.

28. Hunt K.K., Yi M., Mittendorf E.A. et al. Sentinel lymph node surgery after neoadjuvant chemotherapy is accurate and reduces the need for axillary dissection in breast cancer patients // *Ann. Surg.* – 2009. – Vol. 250. – P. 558-566.

29. Ishibashi Y., Hirano A., Yukawa H., Kitano A., Kodera A., Fujita S., Hattori A., Kamimura M., Shiozawa S. Adjuvant Capecitabine for Residual Disease after Standard Neoadjuvant Chemotherapy Among Patients with Triple-Negative Breast Cancer // *Gan To Kagaku Ryoho.* – 2022. – Vol. 49(13). – P.1461-1463.

30. Knauer M., Konstantiniuk P., Haid A. et al. Multicentric breast cancer: a new indication for sentinel node biopsy – a multiinstitutional validation study // *J. Clin. Oncol.* – 2006. – Vol. 24. – P. 3374-3380.

31. Kothari M.S., Rusby J.E., Agusti A.A., MacNeill F.A. Sentinel lymph node biopsy after previous axillary surgery: A review // *Eur. J. Surg. Oncol.* – 2012. – Vol. 38. – P. 8-15.

32. Krag D.N., Anderson S.J., Julian T.B. et al. Sentinel lymph node resection compared with conventional axillary lymph node dissection in clinically node negative patients with breast cancer: overall survival findings from the NSABP B-32 randomised phase 3 trial // *Lancet Oncol.* – 2010. – Vol. 11. – P. 927-933.

33. Krag D.N., Anderson S.J., Julian T.B. et al. Technical outcomes of sentinel lymph node resection and conventional axillary lymph node dissection in patients with clinically node-negative breast cancer: results from the NSABP B-32 randomised phase III trial // *Lancet Oncol.* – 2007. – Vol. 8. – P. 881-888.

34. Krag D.N., Weaver D.L., Alex J.C. et al. Surgical resection and radiolocalisation of the sentinel lymph node in breast cancer using a gamma probe // *Surg. Oncol.* – 1993. – Vol. 2. – P. 335-339.

35. Krag D.N., Julian T.B., Harlow S.P., Weaver D.L., Ashikaga T., Bryant J., Single R.M., Wolmark N. NSABP-32: Phase III, random-

ized trial comparing axillary resection with sentinel lymph node dissection: a description of the trial. // *Ann Surg Oncol.* 2004 Mar;11(3 Suppl):208S-10S. doi: 10.1007/BF02523630. PMID: 15023753.

36. Kühn T., Bauerfeind I., Fehm T. et al. Sentinel lymph node biopsy in patients with breast cancer before and after neoadjuvant chemotherapy (SENTINA): a prospective, multicentre cohort study // *Lancet Oncol.* – 2013. – Vol. 14. – P. 609-618.

37. Maaskant-Braat A.J., Roumen R.M., Voogd A.C. et al. Sentinel node and Recurrent breast cancer (SNARB): results of a nationwide registration study // *Ann. Surg. Oncol.* – 2013. – Vol. 20. – P. 620-626.

38. Mabry H., Giuliano A.E. et al. Sentinel node mapping for breast cancer: progress to date and prospects for the future // *Surg. Oncol. Clin. North Am.* – 2007. – Vol. 16. – P. 55.

39. Mamounas E.P., Brown A., Anderson S. et al. Sentinel node biopsy after neoadjuvant chemotherapy in breast cancer: results from National Surgical Adjuvant Breast and Bowel Project Protocol B-27 // *J. Clin. Oncol.* – 2005. – Vol. 23. – P. 2694-2702.

40. Mannu G.S., Navi A., Morgan A. et al. Sentinel lymph node biopsy before mastectomy and immediate breast reconstruction may predict post-mastectomy radiotherapy, reduce delayed complications and improve the choice of reconstruction // *Int. J. Surgery.* – 2012. – Vol. 10. – P. 259-264.

41. Mamtani A., Barrio A.V., King T.A. et al. Age and receptor status do not indicate the need for axillary dissection in patients with sentinel lymph node metastases // *Ann. Surg. Oncol.* – 2016. – Vol. 23(11). – P. 3467-3474.

42. Mátrai Z., Bánhidly F., Téglás M. et al. Sentinel lymph node biopsy in pregnancy-associated breast cancer // *Orv. Hetil.* – 2013. – Vol. 154. – P. 1991-1997.

43. Masuda N., Lee S.J., Ohtani S., Im Y.H., Lee E.S., Yokota I., Kuroi K., Im S.A., Park B.W., Kim S.B., Yanagita Y., Ohno S., Takao S., Aogi K., Iwata H., Jeong J., Kim A., Park K.H., Sasano H., Ohashi Y., Toi M. Adjuvant Capecitabine for Breast Cancer after Preoperative Chemotherapy // *N. Engl. J. Med.* – 2017. – Vol. 376(22). – P. 2147-2159. doi: 10.1056/NEJMoa1612645. PMID: 28564564.

44. Moore M.P., Kinne D.W. Axillary lymphadenectomy: A diag-

nostic and therapeutic procedure // *J. Surg. Oncol.* – 1997. – Vol. 66. – P. 2-6.

45. Morton D.L., Wen D.R., Wong J.H. et al. Technical details of intraoperative lymphatic mapping for early stage melanoma // *Arch. Surg.* – 1992. – Vol. 127. – P. 392-399.

46. National Comprehensive Cancer Network (NCCN) guidelines Breast Cancer version 2.2017. Available at: [www.nccn.org](http://www.nccn.org) (accessed aug. 15, 2017).

47. Nguyen T.T., Hieken T.J., Glazebrook K.N. Localizing the clipped node in patients with node-positive breast cancer treated with neoadjuvant chemotherapy: early learning experience and challenges // *Ann. Surg. Oncol.* – 2017. – Vol. 24. – P.3011-3016.

48. Pepels M.J., de Boer M., Bult P. et al. Regional recurrence in breast cancer patients with sentinel node micrometastases and isolated tumour cells // *Ann. Surg.* – 2012. – Vol. 255. – P. 116-121.

49. Poortmans P.M., Coles C., Bernier J. Treatment of Regional Lymph Nodes in Breast Cancer-Evidence in Favor of Radiation Therapy // *JAMA Oncol.* – 2016. – Vol. 2. – P. 989-990.

50. Poortmans P.M., Collette S., Kirkove C. et al. EORTC Radiation Oncology and Breast Cancer Groups. Internal Mammary and Medial Supraclavicular Irradiation in Breast Cancer // *N. Engl. J. Med.* – 2015. – Vol. 373. – P. 317-327.

51. Pugliese M.S., Beatty J.D., Tickman R.J. et al. Impact and outcomes of routine microstaging of sentinel lymph nodes in breast cancer: significance of the pN0(i+) and pN1mi categories // *Ann. Surg. Oncol.* – 2009. – Vol. 16. – P. 113-120.

52. Reed J., Rosman M., Verbanac K.M. et al. Prognostic implications of isolated tumour cells and micrometastases in sentinel nodes of patients with invasive breast cancer: 10-year analysis of patients enrolled in the prospective East Carolina University Sentinel Node Multi-center Study // *J. Am. Coll. Surg.* – 2009. – Vol. 208. – P. 333-340.

53. Sávolt Á., Péley G., Polgár C. et al. Eight-year follow up result of the OTOASOR trial: The Optimal Treatment Of the Axilla-Surgery Or Radiotherapy after positive sentinel lymph node biopsy in early-stage breast cancer: A randomised, single centre, phase III, non-inferiority trial // *EJSO.* – 2017. – Vol. 43. – P. 672-679.

54. Takács T., Paszt A., Szentpáli K. et al. Importance of sentinel lymph node biopsy in surgical therapy of in situ breast cancer // *Pathol. Oncol. Res.* – 2009. – Vol. 15. – P. 329-333.

55. Van der Heiden-van der Loo M., de Munck L., Sonke G.S. et al. Population based study on sentinel node biopsy before or after neoadjuvant chemotherapy in clinically node negative breast cancer patients: Identification rate and influence on axillary treatment // *Eur. J. Cancer.* – 2015. – Vol. 51. – P. 915-921.

56. Veronesi P., Rodriguez J. Breast conservation and sentinel lymph node biopsy after neoadjuvant systemic therapy // *Breast.* – 2009. – Vol. 18. – P. 11.

57. Veronesi U., Viale G., Paganelli G. et al. Sentinel lymph node biopsy in breast cancer: ten-year results of a randomised controlled study // *Ann. Surg.* – 2010. – Vol. 251. – P. 595-600.

58. Von Minckwitz G., Huang C.S., Mano M.S., Loibl S., Mamounas E.P., Untch M., Wolmark N., Rastogi P., Schneeweiss A., Redondo A., Fischer H.H., Jacot W., Conlin A.K., Arce-Salinas C., Wapnir I.L., Jackisch C., DiGiovanna M.P., Fasching P.A., Crown J.P., Wülfing P., Shao Z., Rota Caremoli E., Wu H., Lam L.H., Tesarowski D., Smitt M., Douthwaite H., Singel S.M., Geyer C.E. KATHERINE Investigators. Trastuzumab Emtansine for Residual Invasive HER2-Positive Breast Cancer // *N. Engl. J. Med.* – 2019. – Vol. 14, № 380(7). – P. 617-628. doi: 10.1056/NEJMoa1814017. Epub 2018 Dec 5. PMID: 30516102.

59. Weber J.J., Jochelson M.S., Eaton A. MRI and prediction of pathologic complete response in the breast and axilla after neoadjuvant chemotherapy for breast cancer // *J. Am. Coll. Surg.* – 2017. – Vol. 225. – P.740-746.

60. Weaver D.L., Ashikaga T., Krag D.N. et al, Effect of occult metastases on survival in node-negative breast cancer // *N. Engl. J. Med.* – 2011. – Vol. 364. – P. 412-421.

61. Wong S.L., Chao C., Edwards M.J. et al. Accuracy of sentinel lymph node biopsy for patients with T2 and T3 breast cancers // *Am. Surg.* – 2001. – Vol. 67. – P. 522-528.

62. Xing Y., Foy M., Cox D.D. et al. Meta-analysis of sentinel lymph node biopsy after preoperative chemotherapy in patients with

breast cancer // Br. J. Surg. – 2006. – Vol. 93. – P. 539-546.

63. Zetterlund L.H., Frisell J., Zouzos A. et al.: Swedish prospective multicenter trial evaluating sentinel lymph node biopsy after neoadjuvant systemic therapy in clinically node-positive breast cancer // Breast Cancer Res. Treat. – 2017. – Vol. 163. – P. 103-110.

ISBN 978-5-6048250-4-4



Отпечатано в ООО «АРТЕК»,  
СПб, 6-я линия В.О., д. 3/10  
E-mail: artek-1@mail.ru, т. +7(911) 239-25-32  
Подписано в печать 07.02.24  
Формат 60x90/16. Тираж 50 экз.