

Мортада

Виктория Владимировна

**ДЕЭСКАЛАЦИЯ ХИРУРГИЧЕСКОГО ЛЕЧЕНИЯ У ПАЦИЕНТОВ С
ДИАГНОЗОМ РАК МОЛОЧНОЙ ЖЕЛЕЗЫ ПРИ ПОЛНОМ
КЛИНИЧЕСКОМ ОТВЕТЕ ОПУХОЛИ НА НЕОАДЪЮВАНТНУЮ
СИСТЕМНУЮ ТЕРАПИЮ И ПОДТВЕРЖДЕННЫМ ПОЛНЫМ
ПАТОМОРФОЛОГИЧЕСКИМ ОТВЕТОМ С ПОМОЩЬЮ ВАКУУМ-
АССИСТИРОВАННОЙ БИОПСИИ И БИОПСИЕЙ СИГНАЛЬНЫХ
ЛИМФОУЗЛОВ**

3.1.6. Онкология, лучевая терапия.

3.1.25. Лучевая диагностика

АВТОРЕФЕРАТ

диссертации на соискание ученой степени

кандидата медицинских наук

Санкт-Петербург

2023

Работа выполнена в федеральном государственном бюджетном учреждении «Национальный медицинский исследовательский центр онкологии имени Н.Н. Петрова» Министерства здравоохранения Российской Федерации

Научные руководители:

доктор медицинских наук, профессор **Криворотько Пётр Владимирович**

доктор медицинских наук, доцент **Бусько Екатерина Александровна**

Официальные оппоненты:

Колядина Ирина Владимировна – доктор медицинских наук, профессор, профессор кафедры онкологии и паллиативной медицины федерального государственного бюджетного образовательного учреждения дополнительного профессионального образования «Российская медицинская академия непрерывного профессионального образования» Министерства Здравоохранения Российской Федерации (Москва)

Меских Елена Валерьевна – доктор медицинских наук, заведующая отделением комплексной диагностики заболеваний молочной железы федерального государственного бюджетного учреждения «Российский научный центр рентгенорадиологии» Министерства Здравоохранения Российской Федерации (Москва)

Ведущая организация: федеральное государственное бюджетное учреждение "Национальный медицинский исследовательский центр онкологии" Министерства здравоохранения Российской Федерации (Ростов-на-Дону)

Защита диссертации состоится « _____ » _____ 2023 года в _____ часов на заседании диссертационного совета 21.1.033.01 при ФГБУ «НМИЦ онкологии им. Н.Н. Петрова» Минздрава России по адресу: 197758, Санкт-Петербург, п. Песочный, ул. Ленинградская, д. 68.

С диссертацией можно ознакомиться в библиотеке ФГБУ «НМИЦ онкологии им. Н.Н. Петрова» Минздрава России по адресу: 197758, Санкт-Петербург, п. Песочный, ул. Ленинградская, д. 68, на сайте: <https://www.niioncologii.ru>.

Автореферат разослан « _____ » _____ 2023 года.

Ученый секретарь диссертационного совета 21.1.033.01,
доктор медицинских наук Филатова Лариса Валентиновна

ОБЩАЯ ХАРАКТЕРИСТИКА РАБОТЫ

Актуальность темы исследования.

За последние десятилетия лечение рака молочной железы значительно эволюционировало в сторону менее агрессивных локальных методов воздействия и более индивидуализированных схем системного лечения. Огромный вклад в эволюции хирургического лечения молочной железы внесли клинические испытания под руководством National Surgical Adjuvant Breast and Bowel Project (NSABP) и Milan Groups, определившие роль органосохраняющей хирургии [Fisher B. et al., 2002; Veronesi U. et al., 2002].

Междисциплинарная работа, достижения в области лучевой терапии и системном лечении, применение современных схем химиотерапии, добавление таргетной терапии в рамках неoadъювантного лечения сыграли ключевую роль в успешном проведении хирургической деэскалации. Изначально, неoadъювантная системная терапия (НСТ) применялась при местно-распространенных стадиях заболевания для «преобразования» неоперабельного рака в операбельный. Дальнейшие исследования были направлены на сокращение объема хирургического вмешательства. Ранние рандомизированные исследования, сравнивающие 4 цикла химиотерапии на основе антрациклинов, проводимых до или после операции, показали, что 23–27% пациентов, которым требовалась мастэктомия (МЭ) при первичном обращении, получили возможность выполнения органосохраняющих операций (ОСО) после НСТ, причем наибольшие преимущества наблюдались у пациентов с более крупными опухолями [Fisher B. et al., 1997; Hage J. et al., 2007].

В более поздних исследованиях Cancer and Leukemia Group B (CALGB), а также в исследованиях института онкологии им.Н.Н.Петрова, НСТ у пациентов HER2-положительным и трижды негативным раком молочной железы (ТНРМЖ), в 43% и 42%, соответственно, позволила выполнить ОСО вместо мастэктомий [Golshan M. et al., 2015, 2016; Semiglazov V. et al., 2015].

Наблюдаемое увеличение частоты использования НСТ было наибольшим у пациентов с трижды негативным (ТН) и HER2-зависимым раком молочной железы [Murphy V. et al., 2018]. В этих подгруппах НСТ в настоящее время считается стандартом лечения даже при ранних стадиях заболевания, поскольку может не только создать условия для сокращения объема хирургического вмешательства, но и предоставить важную прогностическую информацию, позволяющую принять решение об индивидуализации адъювантного лечения [Masuda N. Et al., 2017; Minckwitz G. et al, 2019]. Кроме того, значительная часть пациентов с биологически агрессивными подтипами рака молочной железы может получить ответ опухоли на НСТ, вплоть до полного устранения опухоли т.е. достижения полного патоморфологического регресса (pCR). Недавние исследования комбинации химиотерапии с двойной таргетной блокадой экспрессии HER2 (трастузумаб+пертузумаб) и режимов химиотерапии (антрациклины + таксаны) с использованием карбоплатина при ТНРМЖ показали, что pCR достигается в 68% и 80% случаев, соответственно [Ramshorst M. et al., 2018; Santonja A. et al., 2018]. Благодаря проведенным исследованиям, было определено, что разные варианты патоморфологического полного ответа (pCR = ypT0 ypN0 или ypT0/isypN0, остаточная опухолевая нагрузка (RCB) = 0, 1) после НСТ связаны с более благоприятным прогнозом [Cortazar P. et al., 2014; Symmans W. et al., 2017].

Основываясь на этих данных, пациенты с ТН и HER2-положительным раком молочной железы, достигшие полный патоморфологический ответ на НСТ, вероятно, идеальные кандидаты для уменьшения объема хирургического лечения. Биопсия сигнальных лимфоузлов у пациентов с достигнутым ycN0 уже стала стандартом оказания медицинской помощи МЗ РФ [Каприн А. и др., 2022]. Условием сокращения объема вмешательства на первичной опухоли у этих пациентов, является достоверное определение полного патоморфологического регресса при помощи инструментальных методов визуализации и биопсии.

Существующие сегодня инструментальные методы диагностики не позволяют со 100% достоверностью выявить больных с pCR первичной опухоли. Каждый случай клинического полного патоморфологического регресса требует гистологического изучения удалённого ложа опухоли. По этой причине возникает необходимость изучения малоинвазивных вмешательств, способных подтвердить pCR без выполнения агрессивных, а иногда и калечащих операций.

Степень разработанности темы.

В 2020 г. Tasoulis и соавт. опубликовали исследование, в котором анализировались многоцентровые данные о 166 пациентах с РМЖ, которые получали НСТ с последующей биопсией под УЗ-контролем перед операцией. Средний (диапазон) размер опухоли до и после лечения составлял 33,5 (12–100) мм и 10 (0–100) мм соответственно. Общая частота полного патоморфологического ответа составила 51,2% (n=85) для HR+/HER2-отрицательных опухолей; 44,7% (21 из 47) для HR+/HER2 – положительных; 69% (20 из 29) для HR-/HER2-положительных; и 66,1% (39 из 59) для ТНРМЖ. Большинству (86,1%) пациентов была выполнена вакуумная биопсия под визуальным контролем, а у 23 пациентов — трепан-биопсия. Средний (диапазон) калибр иглы составлял 10 (7-14), а среднее (диапазон) количество образцов составляло 6 (2-18). Когда биопсия под визуальным контролем (ВАБ и трепанбиопсия) была репрезентативной (159, или 95,8%), частота ложноотрицательных результатов по всей когорте составляла 18,7% (95% ДИ, 10,6–29,3%). Анализ подгрупп пациентов с полным/частичным клиническим ответом и остаточной опухолью при визуализации размером 2 см или меньше с использованием не менее 6 ВАБ (76, или 45,8%) продемонстрировал ложноотрицательный результат в 3,2% (95% ДИ, 0,1% — 16,7%), отрицательную прогностическую ценность — 97,4% (95% ДИ, 86,5–99,9%) и общую точность — 89,5% (95% ДИ, 80,3–95,3%). Этот крупный многоцентровой анализ объединенных данных предполагает, что стандартизованный протокол, использующий вакуум-ассистированную биопсию с навигацией при ложе

остаточной опухоли размером 2 см или меньше, с 6 или более репрезентативными образцами, позволяет надежно прогнозировать остаточное заболевание.

Цель исследования.

Разработка малоинвазивных хирургических/диагностических методик, определяющих степень клинического и патоморфологического ответа на проведенное неоадьювантное системное лечение у больных с биологически-агрессивными подтипами РМЖ.

Задачи исследования.

1. Определить диагностическую точность метода трепан-биопсии молочной железы под ультразвуковой навигацией после неоадьювантной системной терапии в рамках предсказания полного патоморфологического регресса опухоли.
2. Разработать алгоритм установки клипс в ткань опухоли под лучевым контролем перед проведением НСТ, с последующим контролем для исключения миграции клипса, а также оптимизировать методику предоперационной локализации клипс у пациентов с полным клиническим ответом (сCR) при помощи УЗИ.
3. Разработать алгоритм ВАБ под УЗ-контролем ложа опухоли у пациентов с РМЖ при полном клиническом ответе (сCR) на неоадьювантную системную терапию.
4. Оценить точное положительное значение мультимодального диагностического подхода в определении достижения полного патоморфологического ответа (pCR) у пациентов с РМЖ после НСТ.
5. С помощью вакуум-ассистированной биопсии оценить эффективность НСТ у больных с биологически-агрессивными подтипами (ТН и HER2-

позитивный) РМЖ включенных в исследование по деэскалации хирургического лечения.

Научная новизна исследования.

1. Впервые будет оценена диагностическая точность метода трепан-биопсии молочной железы под ультразвуковой навигацией после НСТ в рамках прогнозирования полного патоморфологического регресса опухоли
2. Будут предложены алгоритмы установки клипс в ткань опухоли, перед началом проведения НСТ
3. Описан алгоритм забора ткани методом вакуум-ассистированной биопсии ложа опухоли у пациентов с полным клиническим регрессом опухоли после проведения НСТ. (Патент на стадии согласования)

Теоретическая и практическая значимость работы.

Уменьшение объема органосохраняющих операций от стандартного хирургического вмешательства до вакуум-ассистированной биопсии ложа опухоли у пациентов с полным клиническим регрессом опухоли после проведения НСТ позволит получить информацию о дальнейшей тактике лечения, улучшить качество жизни, уменьшить степень хирургической агрессии, а также сократить риск возможной инвалидизации.

Методология и методы исследования.

Методологической основой для настоящего исследования послужили клинические данные. В работе использован последовательный принцип применения методов. После определения цели и задач, составлен план диссертационного исследования, выдвинуты гипотезы. Диссертационная работа выполнена в дизайне ретро- и проспективного исследования. В ходе проведения исследования были систематизированы и статистически обработаны результаты, обоснованы и сформулированы выводы и практические рекомендации.

Материалом первой части исследования стал ретроспективный анализ данных обследования и лечения 61 пациента, получавших неоадьювантное системное лечение с последующим оперативным вмешательством. Перед проведением хирургического этапа лечения всем пациентам выполнялась трепан-биопсия опухоли или ложа опухоли в зависимости от степени ответа злокачественного новообразования на проведенное лечение. Полученные данные прошли статистическую обработку, по результатам которой сделаны выводы. В проспективной части исследования материалом стали данные обследования, лечения и динамического наблюдения 31 пациента с диагнозом рак молочной железы, имевших трижды-негативный или HER2-положительный биологический подтип опухоли согласно результатам иммуногистохимического исследования. Все пациенты получили неоадьювантную системную терапию, соответствующую подтипу опухоли. После проведения системного лечения всем пациентам была выполнена вакуум-ассистированная биопсия для подтверждения полного патоморфологического регресса. В ходе проведения исследования были систематизированы результаты, обоснованы выводы и практические рекомендации.

Положения, выносимые на защиту

1. Метод трепан-биопсии молочной железы под ультразвуковой навигацией после неоадьювантной системной терапии в целях прогнозирования полного патоморфологического регресса опухоли обладает высокой диагностической точностью.
2. Биологически агрессивные подтипы рака молочной железы (трижды негативный и HER2-зависимый) после проведенного современного системного лечения в неоадьювантном режиме достигают полного патоморфологического ответа в 60-90% случаев.
3. Вакуум-ассистированная биопсия - малоинвазивное вмешательство, обеспечивающее определение полного патоморфологического регресса у

пациентов с диагнозом рак молочной железы HER2-положительного или трижды негативного подтипа после неоадьювантного системного лечения.

Степень достоверности и апробация результатов.

Достоверность полученных результатов обусловлена достаточным объемом выборки (61 пациент в первой части исследования; 27 пациентов во второй части), соответствием используемых методов поставленным задачам, воспроизводимостью результатов и применением методов статистического анализа с использованием SPSS версии 23.0. Основные выводы и результаты были обсуждены на научном заседании отделения опухолей молочной железы ФГБУ «НМИЦ онкологии им. Н.Н. Петрова» Минздрава России в 2021 и 2022 годах. Результаты проведенного исследования представлены и обсуждены на следующих конференциях:

1. Доклад «Деэскалация хирургического лечения первичной опухоли молочной железы при биологически агрессивных подтипах РМЖ» на XIII Съезде онкологов и радиологов стран СНГ и Евразии (Нур-Султан, Казахстан 2022);
2. Доклад «Уменьшение частоты реконструкций за счет более обдуманых действий» на I съезде Российского альянса по онкопластической и реконструктивной хирургии молочной железы, Академической школы онкопластической хирургии молочной железы (Москва, 2022);
3. Доклад «Деэскалация хирургического лечения у пациентов с РМЖ с полным клиническим ответом после неоадьювантной системной терапии и подтвержденным полным патоморфологическим ответом с помощью вакуум-ассистированной биопсии и биопсией сигнальных лимфоузлов» на III Национальном междисциплинарном конгрессе «Времена года: Женское здоровье - от юного до серебряного и золотого возраста» (Москва, 2022);
4. Доклад «Place of VAB in de-escalation of breast cancer surgery» на Annual International Conference of Asian Society of Mastology - ASOMACON 2022 (Индия, Джайпур 2022);

5. Доклад «Place of VAB in de-escalation of breast cancer surgery» на международной конференции «Yerevan Breast Meeting 2022» (Армения, Ереван, 2022);
6. на международном онкологическом конгрессе «San-Antonio Breast Cancer Symposium» в декабре 2021 (Сан-Антонио, США, 2021) были представлены тезисы «Refusal of breast surgery in breast cancer patients with clinical complete response (cCR) after neoadjuvant systemic therapy and vacuum-assisted biopsy (VAB) and sentinel lymph node biopsy (SLNB) confirmed pathological complete response (pCR). A first report of the prospective non-randomized trial results». NCT04293796;
7. на международном онкологическом конгрессе ESMO Breast Cancer 2022 были представлены тезисы «De-escalation of breast cancer surgery after neoadjuvant systemic therapy in cCR/pCR patients confirmed by vacuum-assisted biopsy (VAB) and SLNB. A first report of the prospective non-randomized trial results»;
8. на международной конференции «Yerevan Breast Meeting 2022» (Армения, Ереван, 2022) были представлен тезис на тему «Refusal of Breast Surgery in Breast Cancer Patients with cCR After Neoadjuvant Systemic Therapy and Vacuum-assisted Biopsy (VAB) and SLNB Confirmed pCR. An interim report of the prospective non-randomized trial»;
9. на международном онкологическом конгрессе «San-Antonio Breast Cancer Symposium» запланированного на декабрь 2022 (Сан-Антонио, США, 2022) представлены тезисы «Refusal of Breast Surgery in Breast Cancer Patients With cCR After Neoadjuvant Systemic Therapy and Vacuum-assisted Biopsy (VAB) and SLNB Confirmed pCR. An interim report of the prospective non-randomized trial. NCT04293796»

Внедрение результатов

Результаты исследования отражены в научных статьях, внедрены и используются в практической и научно-исследовательской работе отделения

опухолей молочной железы и лучевой диагностики ФГБУ «НМИЦ онкологии им. Н.Н. Петрова» Минздрава России (Акт внедрения от 22.10.2022).

Личное участие автора в получении результатов.

Личный вклад соискателя состоит в непосредственном участии во всех этапах диссертационного исследования. На этапе планирования автор принимала участие в определении темы исследования, ее целей, задач, разработке дизайна исследования. Следующим этапом, проведенным соискателем лично, стал анализ отечественной и зарубежной научной литературы для изучения актуальности проводимого исследования. Автор диссертационной работы принимала участие в проведении вакуум-ассистированной биопсии больных со злокачественными новообразованиями молочной железы, осуществляла послеоперационное ведение и наблюдение за больными. Личный вклад автора также заключается в обобщении и интерпретации полученных данных, подготовке основных научных публикаций и апробации результатов исследования диссертационной работы на всероссийских научно-практических мероприятиях. Также автор лично сформировала обсуждение результатов исследования, сформулировала обоснованные выводы и предложила практические рекомендации.

Соответствие диссертации паспорту научной специализации.

Диссертационная работа «Деэскалация хирургического лечения у пациентов с РМЖ с полным клиническим ответом после неоадьювантной системной терапии и подтвержденным полным патоморфологическим ответом с помощью вакуум-ассистированной биопсии и биопсией сигнальных лимфоузлов», ее научные положения, результаты и выводы соответствуют п.4 паспорта специальности 3.1.6. Онкология, лучевая терапия, и п.5 специальности 3.1.25. Лучевая диагностика (медицинские науки).

Объём и структура диссертации

Диссертация изложена на 87 страницах, включает в себя 7 таблиц и 13 рисунков. Состоит из следующих глав: «Обзор литературы», «Материалы и методы», «Обсуждение результатов и заключение», «Выводы», «Практические рекомендации» и «Перспективы дальнейшей разработки темы диссертации». Список литературы состоит из 79 источников, в том числе 13 отечественных и 66 иностранных.

ОСНОВНОЕ СОДЕРЖАНИЕ РАБОТЫ

Материалы и методы исследования.

В рамках поставленной главной цели – онкологическая безопасность деэскалации хирургического этапа лечения женщин с HER2-позитивным и трижды-негативным РМЖ в исследовании предусмотрено два этапа: 1) Изучение точности трепан-биопсии с ультразвуковой навигацией после НСТ для предсказания полного патоморфологического ответа, определяемого в удаленном хирургическом препарате (61 пациент); 2) деэскалация хирургического этапа лечения у пациентов с полным клиническим ответом, подтвержденным полным патоморфологическим ответом с помощью вакуум-ассистированной биопсии (27 пациентов).

Точность трепан-биопсии молочной железы под ультразвуковой навигацией после неoadьювантной системной терапии для прогнозирования полного патоморфологического регресса опухоли

Дизайн ретроспективного исследования, оценивающего точность трепан-биопсии молочной железы под ультразвуковой навигацией после неoadьювантной системной терапии для прогнозирования полного патоморфологического регресса опухоли

Критериями включения пациентов в это одноцентровое ретроспективное исследование стали:

1. Морфологически подтвержденный диагноз рака молочной железы I-IIIВ стадии
2. Трижды негативный подтип [ER-, PR-, HER2-], определяемый с помощью ИГХ-исследования или HER2-положительный подтип, подтвержденный биопсией под визуальным контролем (3+ балла по иммуногистохимическому анализу или амплификации HER2 при флуоресцентной гибридизации in situ)
3. Проведение неoadьювантной системной терапии в зависимости от биологического подтипа опухоли

4. Полный либо частичный клинический ответ опухоли после НСТ, определяемый с помощью УЗИ, маммографии, маммосцинтиграфии.
5. Оценка ECOG 0-1.
6. Отсутствие противопоказаний к оперативному вмешательству
7. Подписанное информированное согласие.

Критериями не включения пациентов в данное исследование являлись:

1. Морфологически подтвержденный диагноз рака молочной железы III-IV стадии
2. Тяжелые неконтролируемые сопутствующие хронические заболевания или острые заболевания

Критерии исключения пациентов из исследования:

1. Раннее прекращение неоадьювантной системной терапии из-за токсичности лечения или других причин
2. Недостаточный ответ на проводимую НСТ («стабилизация» по данным методов визуализации)

Первичная конечная точка: частота ложноотрицательных результатов (FNR). FNR определяли, как отсутствие резидуального рака в материале, полученного путем трепан-биопсии под визуальным контролем (индексный тест = отрицательный), но наличие резидуального рака, при окончательном патоморфологическом исследовании послеоперационного хирургического препарата (эталонный тест = положительный).

Вторичные конечные точки: Диагностическая точность метода, чувствительность, специфичность, отрицательное и положительное прогностическое значение (NPV и PPV).

Общая клиническая характеристика пациентов.

В данный этап исследования была включена 61 пациентка, получавшая лечение в отделении опухолей молочной железы ФГБУ НМИЦ онкологии им Н.Н.Петрова в период с 2017 по 2019 года. Демографические данные пациентов и характеристики опухоли при постановке диагноза представлены в Таблице 1.

Всем пациентам перед началом проведения системного лечения выполнялись инструментальные исследования, включавшие: УЗИ молочных желез, маммографию, маммосцинтиграфию.

Группа с ТНРМЖ получала 4 цикла неoadъювантной полихимиотерапии по схеме CAP (паклитаксел 175 мг/м², доксорубицин – 50,0 мг/м², карбоплатин AUC5) 1 раз в 21 день. После выполнялось контрольное инструментальное исследование, включавшее УЗИ молочных желез, маммографию, маммосцинтиграфию. При подтвержденном полном или частичном клиническом ответе, пациентам выполнялась трепан-биопсия опухолевого ложа с последующим запланированным хирургическим вмешательством (оргносберегающая операция или мастэктомия) согласно существующим клиническим рекомендациям.

У пациентов проводилась стандартная лучевая терапия по показаниям. Пациентки получали адъювантное системное лечение согласно существующим рекомендациям.

Группа HER2+ получала 4 цикла неoadъювантной полихимиотерапии по схеме AC (доксорубицин 60 мг/м², циклофосфамид 600 мг/м²) 1 раз в 21 день, затем доцетаксел 75-100 мг/м² в 1-й день + трастузумаб 6 мг/кг (нагрузочная доза 8 мг/кг) в 1-й день, 1 раз в 21 день. По окончании системной терапии выполнялось контрольное инструментальное исследование, включавшее УЗИ молочных желез, маммографию, маммосцинтиграфию. При подтвержденном полном или частичном клиническом ответе, пациентам выполнялась трепан-биопсия опухолевого ложа с последующим запланированным оперативным вмешательством.

У пациентов с достигнутым pCR проводились стандартная лучевая терапия и адъювантная таргетная терапия препаратом трастузумаб 6 мг/кг (нагрузочная доза 8 мг/кг) на срок до одного года и гормональная терапия антиэстрогенами (тамоксифен) или ингибиторами ароматазы при ER+/HER2+ опухолях. Пациентки с резидуальной опухолью проходили стандартное лучевое и адъювантное лечение.

Резидуальный рак рассматривали как наличие остаточных инвазивных или *in situ* опухолевых клеток в образце молочной железы (ypT1 или *in situ*), тогда как pCR рассматривали как отсутствие резидуальных инвазивных и *in situ* опухолевых клеток в молочной железе (ypT0).

Трепан-биопсию после НСТ выполняли под УЗ-навигацией, использовалась игла калибра 14G. Удалялось минимум двенадцать образцов ткани. Чтобы свести к минимуму дискомфорт пациента, все биопсии были выполнены в операционной под общей анестезией. Сразу же после этого проводилась хирургическая процедура.

Хирургическое вмешательство планировалось исходя из стандартных рекомендаций. Послеоперационный материал и ткань, полученная методом трепан-биопсии, подлежали патоморфологической и иммуно-гистохимической (РЭ, РП, HER2, Ki-67) оценке в соответствии со стандартными рекомендациями.

Таб. 1 Клинико-демографические характеристики пациентов.

Параметры		Количество	%
Возраст, медиана (диапазон), лет		49,5 (32-72)	
Исходный наибольший медианный размер опухоли, (диапазон), мм		26 (8-61)	
Степень дифференцировки (G)	1	1	1,6%
	2	18	29,5%
	3	42	68,9%
Подтип опухоли	HER2 3+	30	49,2%
	ТНPMЖ	31	50,8%
Клиническая Стадия	1	1	1,6%
	2	42	68,9%
	3	18	29,5%
Патоморфологическая Стадия	0	38	62,3%
	1	11	18,0%
	2	9	14,8%
	3	3	4,9%
Схема неоадьювантной системной терапии	CAРх6	30	49,2%
	АСх4+DНх4	31	50,8%

Клинический эффект	cPR	47	77,0%
	cCR	14	23,0%
Вид операции на молочной железе	Мастэктомия	37	60,7%
	Органособерегающая	24	39,3%
Вид операции на лимфатических узлах	БСЛУ	49	80,3%
	ЛАЭ	12	19,7%
Гистологическое заключение после трепан-биопсии	pCR	46	75,4%
	Non-pCR	15	24,6%
Гистологическое заключение операционного материала	pCR	37	60,7%
	Non-pCR	24	39,3%
Оценка операционного материала по системе Miller-Payne	1	1	1,9%
	2	2	3,8%
	3	7	13,2%
	4	7	13,2%
	5	36	67,9%
Оценка операционного материала по системе RCB	0	37	61,7%
	1	5	8,3%
	2	15	25,0%
	3	3	5,0%
Адьювант системная терапия	Не проводилась	24	39,3%
	Проводилась	37	60,7%
Адьювантная лучевая терапия	Не проводилась	24	39,3%
	Проводилась	37	60,7%
Прогрессирование	0	53	86,9%
	1	8	13,1%

Дизайн проспективного исследования по деэскалации хирургического лечения у пациентов с РМЖ с полным клиническим ответом после

неoadьювантной системной терапии и подтвержденным полным патоморфологическим ответом с помощью вакуум-ассистированной биопсии

Критериями включения пациентов в это одноцентровое проспективное исследование стали:

1. Морфологически подтвержденный диагноз рака молочной железы I-IIВ стадии;
2. Трижды негативный или HER2-положительный РМЖ, подтвержденный биопсией под визуальным контролем (3+ балла по иммуногистохимическому анализу или усиление HER2 при флуоресцентной гибридизации *in situ*);
3. Проведение неoadьювантной системной терапии в зависимости от биологического подтипа опухоли;
4. Полный клинический ответ опухоли на НСТ;
5. Оценка ECOG 0-1;
6. Отсутствие противопоказаний к оперативному вмешательству;
7. Отсутствие противопоказаний для проведения лучевой терапии после операции;
8. Подписанное информированное согласие.

Критериями не включения пациентов в данное исследование являлись:

1. Проведение ранее любой системной терапии рака молочной железы;
2. Морфологически подтвержденный диагноз рака молочной железы IIIA-IV стадии;
3. Носительство мутаций гена BRCA1/2;
4. Мультифокальность и мультицентричность первичной опухоли;
5. Тяжелые неконтролируемые сопутствующие хронические заболевания или острые заболевания.

Критерии исключения пациентов из исследования:

1. Прерывание неoadьювантной системной терапии в виду токсичности лечения;

2. Недостаточный ответ на проводимую НСТ (частичный клинический ответ по данным методов визуализации).

Исследование было одобрено локальным этическим комитетом (№393/298 от 21.10.2021). Все участники дали письменное информированное согласие. Исследование было зарегистрировано на ClinicalTrials.gov с идентификатором NCT04293796.

Общая клиническая характеристика пациентов.

Группа пациентов с ТНРМЖ в неoadьювантном режиме получила 4 цикла неoadьювантной полихимиотерапии по схеме AC (доксорубин 60 мг/м², циклофосфамид 600 мг/м²) 1 раз в 21 день, затем 12 циклов неoadьювантной полихимиотерапии по схеме паклитаксел 60-100 мг/м² в 1-й день + карбоплатин AUC 2 1 р в 7 дней.

Пациенты с ER+/- HER2+ получили 6 циклов неoadьювантной полихимиотерапии по схеме ТСНР (Доцетаксел 75мг/м²+Карбоплатин AUC6 + Трастузумаб 6мг/кг (нагрузочная 8мг/кг) + Пертузумаб 420мг (нагрузочная 840мг)) 1 раз в 21 день. Всем пациентам после проведенного неoadьювантного системного лечения, выполнялось контрольное инструментальное исследование, включавшее УЗИ молочных желез, маммографию, маммосцинтиграфию. При подтвержденном полном клиническом ответе, пациентам выполнялась ВАБ и БСЛУ. В спорных случаях оценки ответа при инструментальных исследованиях, определяющее значение имела маммосцинтиграфия, как наиболее чувствительный метод, при этом результат НСТ обозначался как «частичный клинический регресс».

Пациентки с резидуальной опухолью проходили хирургическое (органосберегающая операция), лучевое и адьювантное лечение.

Резидуальный рак рассматривали как наличие остаточных инвазивных или *in situ* опухолевых клеток в образце молочной железы (ypT1 или *in situ*), тогда как pCR рассматривали как отсутствие резидуальных инвазивных и *in situ* опухолевых клеток в молочной железе (ypT0).

Всем пациентам до начала неoadьювантного системного лечения устанавливалась метка в центр опухоли при помощи трепан-иглы калибра 14G.

ВАБ после НСТ выполняли под сонографическим контролем для обнаружения клип-маркера, использовалась игла калибра 7G. Удалялось минимум шесть образцов ткани (три по внешнему контуру и 3 по наружному), затем образцы были оценены интраоперационно при помощи цифровой двухпозиционной спектрографии (Faxitron Bio Vision) с целью обнаружения метки в удаленных тканях, что являлось гарантией забора ложа опухоли. После удаленные образцы подлежали гистопатологической и иммуногистохимической оценке в соответствии со стандартными рекомендациями.

В период с 2020 по 2022 год в исследование было включено 30 пациентов, 27 из которых соответствовали критериям отбора, 3 пациента не достигли полного или частичного клинического регресса по данным инструментальных методов исследований (УЗИ, маммографии, маммосцинтиграфии) и были исключены из исследования. Демографические данные пациентов и характеристики опухоли при постановке диагноза представлены в Таблице 2.

Таб. 2 Клинико-демографические характеристики пациентов

Параметры		Количество	%
Возраст, медиана (диапазон), лет		47,5 (32-68)	
Исходный наибольший медианный размер опухоли, (диапазон), мм		20,5 (7-35)	
Степень дифференцировки (G)	2	13	48,1%
	3	14	51,9%
Подтип опухоли	HER2 3+	15	55,6%
	ТНPMЖ	12	44,4%
Клиническая стадия	1	7	25,9%
	2	19	70,3%
	3	1	3,8%

Статус лимфоузлов	N0	20	72,1%
	N+	7	25,9%
Патоморфологическая стадия	0	21	77,8%
	1	6	22,2%
Клинический эффект	Частичный	3	11,1%
	Полный	24	88,9%
Гистологическое заключение после ВАБ	pCR	21	77,8%
	Non-pCR	6	22,2%
Статус N после БСЛУ	N+	1	3,7%
	N0	26	96,3%
Гистологическое заключение после ОСО (у пациентов с резидуальной опухолью по данным ВАБ)	pCR	3	50,0%
	Non-pCR	3	50,0%
Местный рецидив за период наблюдения	Нет	26	96,3%
	Да	1	3,2%

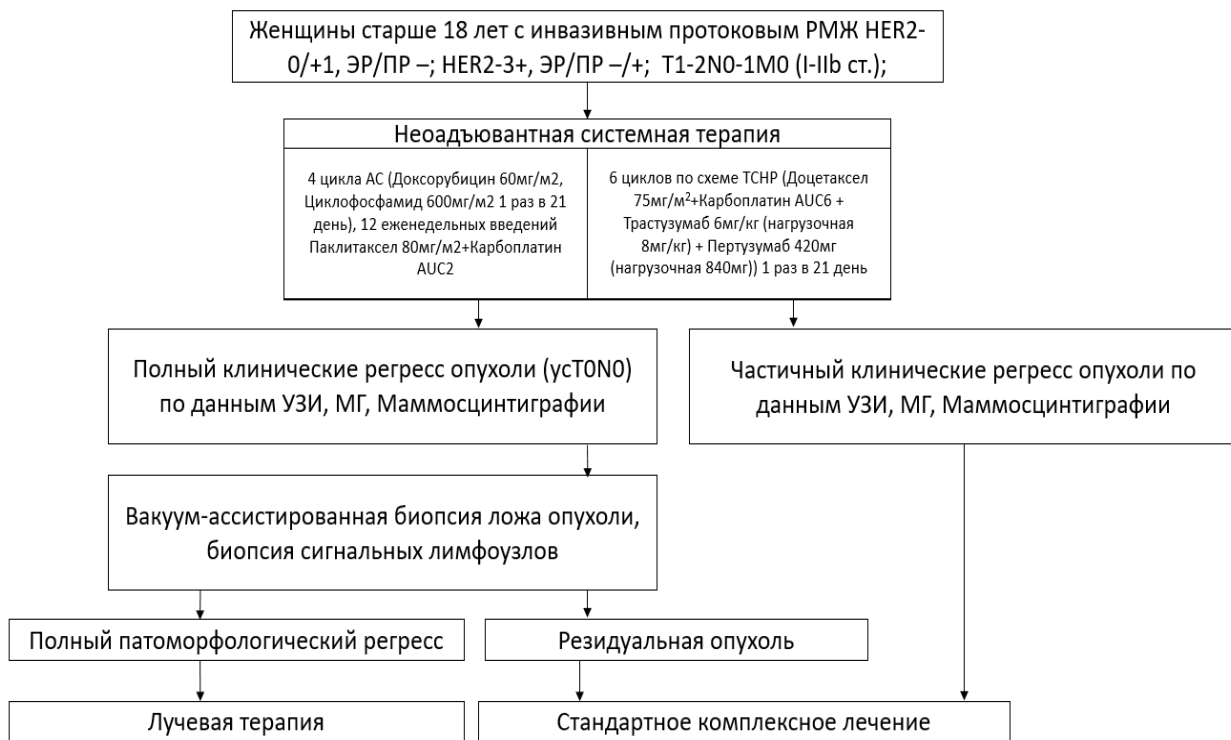

Рис. 1 Схема проспективного исследования

Статистический анализ.

Использовалась простая описательная статистика. Частота ложноотрицательных результатов, чувствительность, специфичность, отрицательная прогностическая ценность и общая точность рассчитывались с 95% доверительным интервалом с использованием точного биномиального метода. Статистическую значимость сравнения между группами определяли как $p < 0,05$. Статистический анализ проводился с использованием SPSS версии 23.0

РЕЗУЛЬТАТЫ ИССЛЕДОВАНИЯ

Точность трепан-биопсии молочной железы под ультразвуковой навигацией после неoadъювантной системной терапии для прогнозирования полного патоморфологического регресса опухоли

В исследование была включена 61 пациентка, получавшая лечение в отделении опухолей молочной железы ФГБУ НМИЦ онкологии им Н.Н.Петрова в период с 2017 по 2019 года.

Средний возраст больных составил 49,5 лет. Средний начальный клинический размер опухоли составлял 26мм (диапазон 8-61мм) на основании объективного осмотра и результатов инструментальных методов исследований молочной железы. У 1 (1,6%) пациентки диагностирована I стадия заболевания, у 42 (68,9%) II и у 18 (29,5%) III стадия. 31 пациентка (50,8%) имела трижды негативный подтип рака молочной железы, у 30 (49,2%) — HER2-амплифицированное заболевание.

После проведенной неоадьювантной системной терапии частичный клинический регресс (сPR) был диагностирован у 47 (77%) пациентов, полный клинический регресс (сCR) у 14 (23%). pCR в трепан-ткани опухолевого ложа и операционного материала был достигнут у 46 (75,4%) и 37 (60,7%) соответственно.

Соотношение результатов гистологического исследования трепан-биоптатов и послеоперационного материала представлены в таблице 3.

Исходя из полученных данных была рассчитана диагностическая точность метода: Чувствительность 100% (95% ДИ: 90,51% - 100%), Специфичность 62,5% (95% ДИ: 40,59%-81,20%), Ложноотрицательный результат (FNR) составил 0%, положительно прогностическое значение (PPV) 75,00% (95% ДИ: 59,46% - 85,99%), отрицательное прогностическое значение (NPV) 100,00%.

Таб. 3 Соотношение результатов гистологического исследования трепан-биоптатов и послеоперационного материала

		Гистологическое заключение после оперативного вмешательства	
		pCR	NONpCR
		Количество	Количество
Гистологическое заключение	pCR	37	9
	NONpCR	0	15

после трепан- биопсии			
--------------------------	--	--	--

Алгоритм установки клипс в ткань опухоли под лучевым контролем перед проведением НСТ, с последующим контролем для исключения миграции клипс.

Пациентам с опухолью до 30мм, имеющим HER2-зависимый или трижды негативный биологический подтип рака молочной железы устанавливается УЗ-контрастная метка (нитилоновое кольцо), а также 5 металлических клипс через коаксиальную иглу, для облегчения УЗ визуализации. Все маркеры устанавливаются в центр имеющейся опухоли либо перед началом проведения химиотерапии, либо после первого цикла лечения, пока опухоль имеет четкие границы. Если опухоль имеет HER2-зависимый биологический подтип после проведения 3 и 6 цикла неoadъювантной системной терапии по схеме ТСНР проводится оценка не только ответа опухоли на проводимое лечение, но и локализация установленных маркеров. При опухоли трижды-негативного подтипа первый контроль ответа опухоли и положения метки оценивается после 2 цикла химиотерапии по схеме АС, второй контроль после 6 цикла химиотерапии Паклитаксел+Карбоплатин, третий контроль после 12 цикла химиотерапии Паклитаксел+Карбоплатин.

Алгоритм выполнения вакуум-ассистированной биопсии опухолевого ложа при полном клиническом ответе после неoadъювантной системной терапии в целях подтверждения полного патоморфологического ответа

1.В условиях операционной, под эндотрахеальным наркозом, в положении пациента на спине выполняется первый этап операции – биопсия сигнальных лимфоузлов.

2.Затем происходит визуализация установленных до начала системного лечения меток при помощи УЗ сканера

Под визуализируемые метки подводится зонд для вакуум-аспирации калибром 7G.

3. При расположении меток, и, соответственно, ложа опухоли на расстоянии ≤ 1 см от большой грудной мышцы выполняется последовательный забор ткани радиусом в 180° (Рис.2). Количество забираемых образцов = 12.

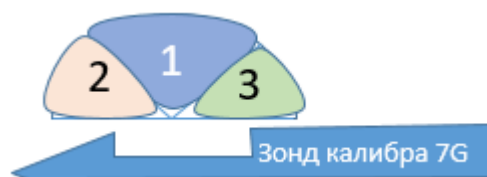


Рис. 2 Зонд калибра 7G подводится под визуализируемые метки, затем последовательно удаляются зоны: зона 1, зона 2, зона 3.

3.1. При расположении меток, и, соответственно, ложа опухоли на расстоянии > 1 см от большой грудной мышцы выполняется последовательный забор ткани радиусом в 360° (Рис.3). Количество забираемых образцов = 12.

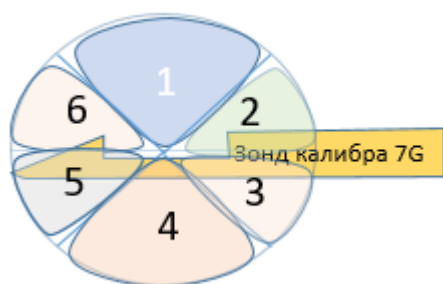


Рис. 3 Зонд калибра 7G подводится под визуализируемые метки, затем последовательно по часовой стрелке удаляются зоны: зона 1, зона 2, зона 3, зона 4, зона 5, зона 6.

5. Материал, полученный после первого забора ткани, маркируется как «внутренний контур» и в целях контроля точного забора ложа опухоли выполняется снимок удаленных тканей при помощи рентгенологической установки для обнаружения установленных меток. (Рис.4)




Рис. 4 Снимок при помощи рентгенологической установки. В центре – установленная до неоадьювантной системной терапии клипса (обведена).

6. При обнаружении меток, установленных до проведения неоадьювантной системой терапии, выполняется повторный забор ткани при помощи вакуум-ассистированной биопсии (от 6 до 12 образцов в зависимости от расположения ложа опухоли), полученный материал после второго забора ткани маркируется как «внешний» контур.

7. Весь материал отправляется на плановое гистологическое исследование

8. Устанавливается клипса в ложе опухоли с целью последующего рентгенологического контроля и ориентира для проведения лучевой терапии

9. Проводится инфильтрация разведенным раствором адреналина для профилактики послеоперационного кровотечения.

Текущие результаты исследования пациентов, достигших полный клинический ответ (сCR) на неоадьювантную системную терапию и подтвержденный полный патоморфологический ответ (pCR) с помощью вакуум-ассистированной биопсии и биопсией сигнальных лимфоузлов.

В период с 2020 по 2022 год в исследование было включено 32 пациента, 27 из которых соответствовали критериям отбора, 5 пациентов не достигли полного или частичного клинического ответа по данным инструментальных методов исследований и были исключены из исследования (Рис.5)

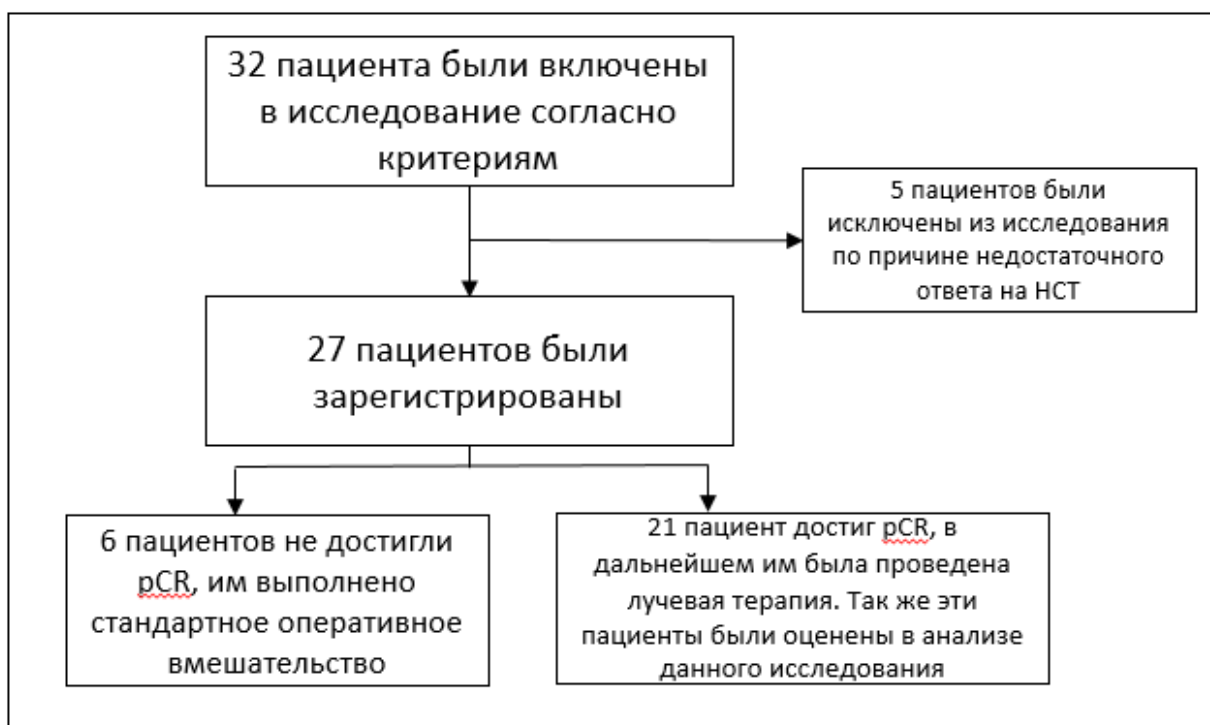


Рис. 5 Профиль исследования

Оценены промежуточные результаты исследования.

Средний возраст больных составил 47,5 лет. Средний начальный клинический размер опухоли составлял 20,5мм (диапазон 7-35мм) на основании осмотра и результатов лучевых методов исследований молочной железы. У 7 (25,9%) пациентов диагностирована I стадия заболевания, 19 (70,3%) - II и у 1 (3,7%) пациентки III стадия. У семи пациентов (25,9%) были выявлены метастазы в подмышечных лимфатических узлах, подтвержденные пункционной/трепан-биопсией. У 12 пациентов (44,4%) выявлен трижды негативный рак молочной железы, а у 15 (55,6%) — HER2-позитивный РМЖ. Предварительный анализ результатов, показал 96% безрецидивную выживаемость на ипсилатеральной молочной железе.

Всем пациентам после проведения НСТ было выполнено контрольное обследование, включавшее: УЗИ молочных желез и зон регионарного лимфооттока, маммографию и маммосцинтиграфию. У одной (3,7%) пациентки диагностирован частичный клинический ответ по данным УЗИ и полный клинический регресс по данным маммографического исследования и маммосцинтиграфии, 26 (96,3%) имели полный клинический регресс по данным

трех методов после проведенного системного лечения. У 21 (77,8%) пациента достигнут полный патоморфологический регресс опухоли (pCR), 6 (22,2%) имели резидуальную опухоль по результатам гистологического исследования материала, полученного методом ВАБ, причем у 3 (50%) из них не было подтверждено наличие резидуальной опухоли в хирургическом препарате.

Рисунок 6 отражает достижение полного патоморфологического ответа опухоли на проводимую неoadъювантную системную терапию в зависимости от ИГХ-подтипа опухоли.

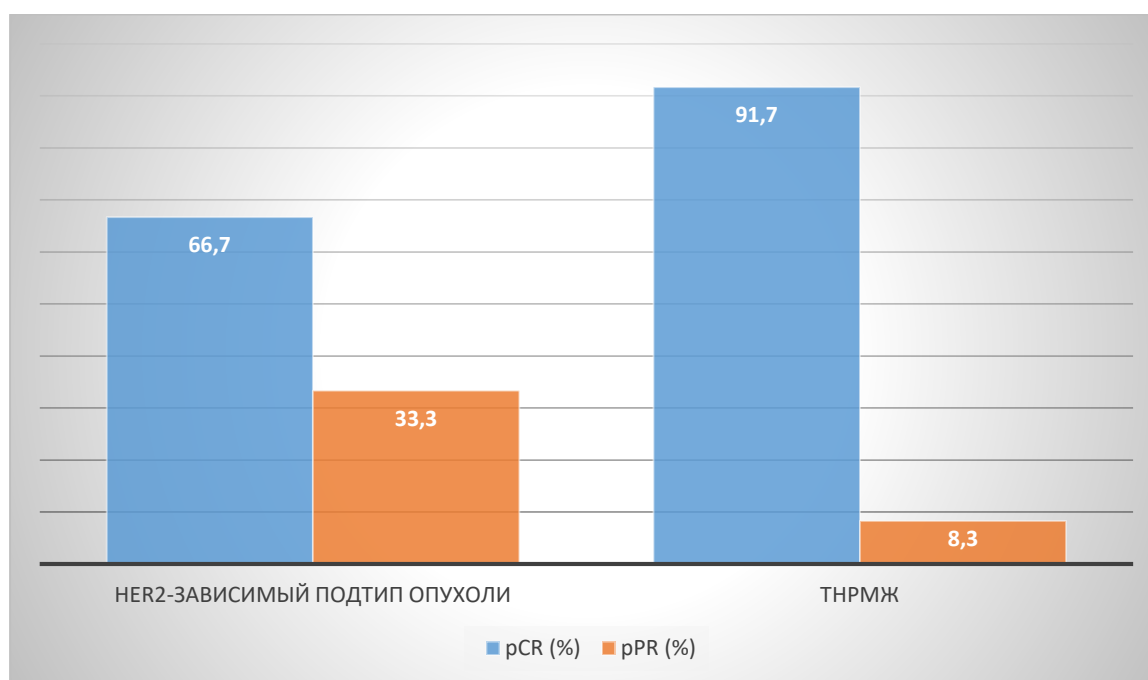


Рис. 6 Достижение полного патоморфологического ответа опухоли на проводимую неoadъювантную системную терапию в зависимости от ИГХ-подтипа опухоли

При ТНРМЖ, после проведенной НСТ достижение pCR и pPR составили 91,7% и 8,3%. При HER2-позитивном РМЖ после проведенного НСТ достижение pCR и pPR составили 66,7% и 33,3%.

В Таблице 4 отражено соотношение выявления резидуальной опухоли при помощи инструментальных методов и ВАБ.

Таб. 4 Соотношение выявления резидуальной опухоли при помощи инструментальных методов и ВАБ

		Гистологическое заключение материала после ВАБ	
		pCR	Non-pCR
		Количество	Количество
Клинический эффект	cPR	0	1
	cCR	21	5
		Гистологическое заключение материала после ВАБ	
		pCR	Non-pCR
		Количество	Количество
Клинический эффект	cPR	1	2
	cCR	20	4

Как видно из таб.4 лучевые методы диагностики показали полный клинический ответ у 26 (96,2%) из 27 пациентов, завершивших неoadьювантное системное лечение. Вакуум-ассистированная биопсия (ВАБ) подтвердила отсутствие резидуальной опухоли у 21 пациента. Наличие резидуальной опухоли выявленных ВАБ наблюдалось у 6 (22,2%) пациентов. Таким образом, точное положительное значение мультидисциплинарного подхода в определении полного патоморфологического регресса опухоли после проведения НСТ равно 77,8%.

Из 7 пациентов cN+, после проведенной НСТ, метастазы в сигнальных лимфоузлах были обнаружены лишь у 1 пациентки (Рис.7)

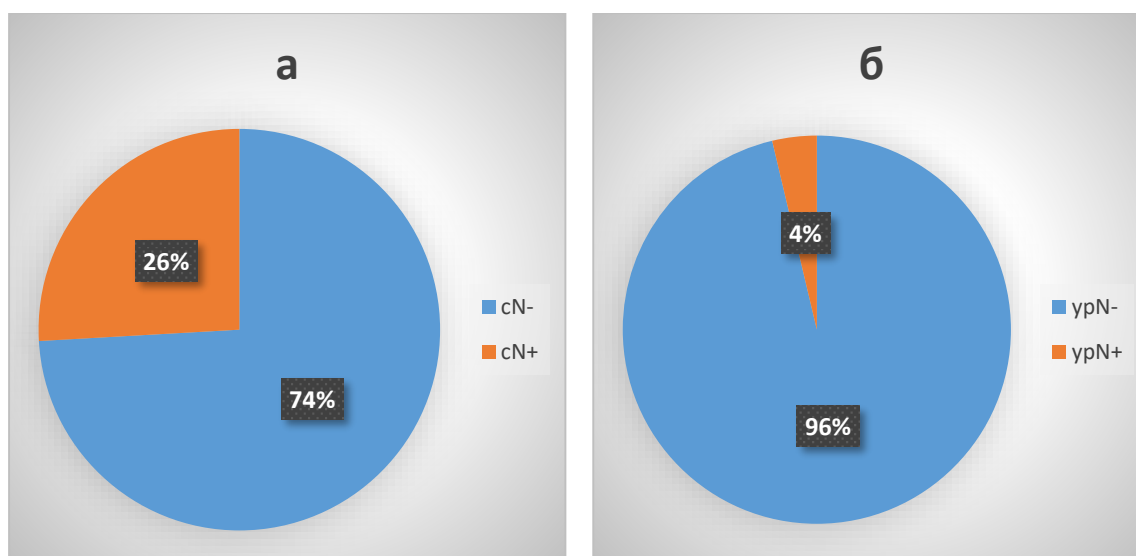


Рис. 7 N-статус до (а) и после (б) проведенной неoadъювантной системной терапии

Таким образом, наше исследование продемонстрировало сильную корреляцию между патоморфологическим ответом опухоли в молочной железе и патоморфологическим статусом подмышечных лимфатических узлов. Было замечено, что у пациентов с pCR опухоли в молочной железе, вероятность наличия опухолевых клеток в лимфатических узлах колеблется от 0% до 14,3% пациентов с клинически отрицательными и метастатическими лимфоузлами соответственно.

ВЫВОДЫ

1. У пациентов с полным клиническим ответом (сCR) на неоадьювантную системную терапию диагностическая точность метода трепан-биопсии молочной железы под ультразвуковой навигацией предсказания полного патоморфологического регресса опухоли составила: чувствительность 100% (95% ДИ: 90,51% - 100%), специфичность 62,5% (95% ДИ: 40,59%-81,20%), Ложноотрицательный результат (FNR) составил 0%, положительное прогностическое значение (PPV) 75,00% (95% ДИ: 59,46% - 85,99%), отрицательное прогностическое значение (NPV) 100,00%.
2. Разработанный оригинальный алгоритм установки 5-ти металлических клипс-маркеров в ткань опухоли перед началом проведения НСТ позволил в 100% случаев точно идентифицировать ложе опухоли с помощью УЗ-визуализации;
3. В исследовании разработан алгоритм удаления ложа опухоли с помощью вакуум-ассистированной биопсии в рамках деэскалации хирургического лечения пациентов с диагнозом РМЖ при полном клиническом ответе после неоадьювантной системной терапии в целях подтверждения полного патоморфологического ответа;
4. Точное положительное значение комбинации современных методов лучевой диагностики, включающих: УЗИ молочных желез, маммографию, маммосцинтиграфию - в проведенном проспективном испытании составила 77,8%.
5. Во всей изученной группе пациентов, достижение pCR и pPR при ТНРМЖ, составили 91,7% и 8,3%. При HER2-позитивном РМЖ после проведенного НСТ достижение pCR и pPR составили 66,7% и 33,3%.

ПРАКТИЧЕСКИЕ РЕКОМЕНДАЦИИ

1. Рекомендована установка УЗ-контрастной метки (нитилонового кольца), а также 5 металлических клипс через коаксиальную иглу в ткань опухоли до начала проведения неоадьювантной системной терапии.

2. Учитывая низкое точное положительное значение мультидисциплинарного подхода в определении pCR после проведенной НСТ, минимально-инвазивные методы подтверждения полного патоморфологического регресса имеют определяющее значение.
3. Результаты этого исследования могут быть реализованы только в специализированных центрах и в настоящее время только в контексте клинических испытаний на надлежащим образом определенных и отобранных пациентах.

ПЕРСПЕКТИВЫ ДАЛЬНЕЙШЕЙ РАЗРАБОТКИ ТЕМЫ

Очевидна необходимость дальнейшего исследования вакуум-ассистированной биопсии в целях подтверждения полного патоморфологического регресса у больных с диагнозом рак молочной железы после проведенного неoadьювантного системного лечения. Текущие результаты проводимого исследования показывают многообещающие перспективы данного метода. Необходимо оценить безрецидивную и общую выживаемость больных в исследуемой группе пациентов, разработать алгоритм патоморфологического исследования материала, полученного методом ВАБ для более широкого внедрения данной методики. Перспективными могут стать многоцентровые исследования для более всестороннего и достоверного изучения данной проблемы.

СПИСОК РАБОТ, ОПУБЛИКОВАННЫХ ПО ТЕМЕ ДИССЕРТАЦИИ

1. **Мортада В.В., Криворотько П.В., Семиглазов В.Ф., Песоцкий Р.С., Емельянов А.С., Мортада М.М., Амиров Н., Чаннов В.С., Табагуа Т.Т., Гиголаева Л.П., Ерещенко С.С., Комяхов А.В., Николаев К.С., Зернов К.Ю., Жильцова Е.К., Бессонов А.А., Бондарчук Я.И., Еналдиева Д.А., Семиглазов В.В., Бусько Е.А., Новиков С.Н., Канаев С.В., Беляев А.М. Рак молочной железы. Дезэскалация хирургического лечения первичной опухоли молочной железы// Вопросы онкологии. – 2022. – Т. 68. – №. 3. – С. 273-285.**

2. Криворотко П.В., Мортада В.В., Песоцкий Р.С., Артемьева А.С., Емельянов А.С., Ерещенко С.С., Дашян Г.А., Амиров Н.С., Табагуа Т.Т., Гиголаева Л.П., Комяхов А.В., Николаев К.С., Мортада М.М., Зернов К.Ю., Жильцова Е.К., Смирнова В.О., Бондарчук Я.И., Еналдиева Д.А., Новиков С.Н., Бусько Е.А., Чёрная А.В., Крживицкий П.И., Палтуев Р.М., Семиглазова Т.Ю., Семиглазов В.Ф., Беляев А.М. Точность трепанобиопсии молочной железы под ультразвуковой навигацией после неoadьювантной системной терапии для прогнозирования полного патоморфологического регресса опухоли// Опухоли женской репродуктивной системы. – 2022. –18 (3). – С. 84–94. DOI: 10.17650/1994-4098-2022-18-3-00-00

3. Бусько Е.А., Мортада В.В., Криворотко П.В., Семиглазов В.Ф., Песоцкий Р.С., Емельянов А.С., Амиров Н.С., Чаннов В.С., Табагуа Т.Т., Гиголаева Л.П., Ерещенко С.С., Комяхов А.В., Николаев К.С., Зернов К.Ю., Жильцова Е.К., Бондарчук Я.И., Еналдиева Д.А., Новиков С.Н., Аполонова В.С., Целуйко А.И., Каспаров Б.С. Новообразования молочной железы с неопределенным потенциалом злокачественности (В3): описание опыта применения вакуум-ассистированной биопсии под ультразвуковой навигацией// Лучевая диагностика и терапия. – 2022. – Т. 13. – № 3. – С. 43–50. DOI: 10.22328/2079-5343-2022-13-3-43-50.

4. P. Krivorotko, S. Yerechshenko, A. Emelyanov, E. Busko, A. Bessonov, V. Gukova, A. Komyahov, K. Nikolaev, T. Tabagua, L. Gigolaeva, R. Pesotsky, S. Novikov, Z. Bryantseva, A. Artemyeva, V. Smirnova, V. Kushnarev, A. Belyaev, T. Semiglazova, V. Semiglazov P3-18-09 Refusal of breast surgery in breast cancer patients with clinical complete response (cCR) after neoadjuvant systemic therapy and vacuum-assisted biopsy (VAB) and sentinel lymph node biopsy (SLNB) confirmed pathological complete response (pCR). A first report of the prospective non-randomized trial results. NCT04293796 // Cancer Res. – 2022. – Vol. 82. – Supp. 4. – P3-18-09. doi.org/10.1158/1538-7445.SABCS21-P3-18-09

5. P. Krivorotko, S. Yerechshenko, A. Emelyanov, E. Busko, T. Tabagua, S. Novikov, A. Artemyeva, P. Krzhivitskiy, E. Zhiltsova, A. Komyahov, K. Nikolaev, L.

Gigolaeva, R. Pesotsky, V. Mortada, Z. Bryantseva, V. Smirnova, V. Kushnarev, T. Semiglazova, A. Belyaev, V. Semiglazov 125P De-escalation of breast cancer surgery after neoadjuvant systemic therapy in cCR/pCR patients confirmed by vacuum-assisted biopsy (VAB) and SLNB. A first report of the prospective non-randomized trial results//Annals of Oncology. – 2022. – Vol. 33. – Supp. 3. – S180.
doi.org/10.1016/j.annonc.2022.03.142

СПИСОК СОКРАЩЕНИЙ

ACOSOG - American College of Surgeons Oncology Group

CALGB - Cancer and Leukemia Group B

cCR - полный клинический регресс

DCIS - ductal carcinoma in situ

DFS - disease-free survival

EIC - extensive intraductal component

ER – estrogen receptor

FNA - Fine-needle aspiration

FNR – false negative rate (ложноотрицательное заключение)

HER2 - human epidermal growth factor receptor 2

HR - Hormone Receptor

NICE - National Institute for Health and Care Excellence

NIH - National Institutes of Health

NPV - negative predictive value

NSABP - National Surgical Adjuvant Breast and Bowel Project

OR - objective rate

OS - overall survival

pCR - полный патоморфологический регресс

PPV - positive predictive value

RCB - residual cancer burden (остаточная опухолевая нагрузка)

АЛД – аксиллярная лимфодиссекция

БСЛУ - биопсия сигнальных лимфоузлов

ВАБ – вакуум-ассистированная биопсия

ВОЗ - Всемирная организация здравоохранения

ДИ – доверительный интервал

ИГХ – иммуно-гистохимическое исследование

КТ – компьютерная томография

ЛРР - локорегионарный рецидив

МЗ РФ – Министерство Здравоохранения Российской Федерации

МРТ – магнитно-резонансная томография

МЭ - мастэктомия

НСТ - неoadьювантная системная терапия

ОВ – общая выживаемость

ОСО – органосохраняющая операция

ПЭТ – позитронно-эмиссионная томография

РМЖ – рак молочной железы

СМЖ - сцинтиграфия молочной железы

ТАД – таргетная аксиллярная лимфодиссекция

ТН – трижды негативный

ТНРМЖ - трижды негативный рак молочной железы

УЗ - ультразвуковое

УЗИ – ультразвуковое исследование